TJOV

18-20 Nisan 2025

Hilton Bosphorus Otel, İstanbul

Kongre

Türk Jinekoloji ve Obstetri Vakfı

MOTTO
www.motto.tc

info@motto.tc
446 06 10

info@tjov.org.tr
www.tjov.org.tr

BİLDİRİ KİTABI

TJOV

18-20 April 2025

Hilton Bosphorus Otel, İstanbul

Congress

Turkish Gynecology and Obstetrics Foundation

MOTTO
www.motto.tc

info@motto.tc
446 06 10

info@tjov.org.tr
www.tjov.org.tr

BOOK OF ABSTRACTS

İÇİNDEKİLER;

	Sayfa:
Davet	4
Kurullar	5-7
Bilimsel Program	8-14
Bildiri Programı	15-20
Sözel Bildiriler	21-209
Poster Bildiriler	210-239

Değerli Meslektaşlarımız;

Türk Jinekoloji ve Obstetri Vakfı'nın **Tjov2025 Kongresi**'ni **18-20 Nisan 2025** tarihlerinde **Hilton Bosphorus Otel, İstanbul'**da düzenleneceğini sizlere iletmekten onur duyarız.

Kongremiz Jinekoloji ve Obstetri pratiğinde merak edilen konularda en güncel yaklaşımları ulusal ve uluslararası konuşmacıların katılımlarıyla yanıt bulmaya çalışacak ayrıca jinekolojik ve obstetrik cerrahide görsel sunumların ön planda olacağı zengin içeriklerle katılımcılara unutulmaz bir kongre deneyimi yaşatacaktır.

Kongremizde sizleri aramızda görmekten mutluluk duyacağız...

Kongre Başkanları

Dr. Özlem MORALOĞLU TEKİN ***Dr. Resul KARAKUŞ*** ***Dr. Süleyman SALMAN***

BAŞKANLAR

Özlem MORALOĞLU TEKİN **Resul KARAKUŞ**

KONGRE SEKRETERLERİ

Dr. Abdurrahman Hamdi İNAN
Dr. Alper İLERİ
Dr. Burak YÜCEL
Dr. Sedat AKGÖL

**** İsme göre alfabetik sıralanmıştır.***

BİLİMSEL KURUL

Abuldkadir TURGUT

Adnan BUDAK

A. Hamdi İNAN

Ahmet Özgür YENİEL

Alaattin KARABULUT

Ali AKDEMİR

Alper İLERİ

Aynur FEYZİOĞLU

Ayşe Rabia ŞENKAYA

Burak YÜCEL

Can ATA

Çetin KILIÇÇI

Dilek ŞAHİN

Emre MAT

Gökay ÖZÇELTİK

Gözde KULHAN

İbrahim KARACA

İlker ÇAKIR

İsa Aykut ÖZDEMİR

İsmail Mete İTİL

İsmail ÖZDEMİR

Mehmet ÖZER

Mehmet ÖZEREN

Melike DOĞANAY

Mustafa KOCAER

Nedim KARADADAŞ

Onur ALDEMİR

Özlem MORALOĞLU

Özgür HARMANLI

Resul KARAKUŞ

Sedat AKGÖL

Sercan KANTARCI

Serpil AYDOĞMUŞ

Sultan seren KARAKUŞ

Suna YILDIRIM KARACA

Şükrü BUDAK

Uğurcan DAĞLI

Yunus Emre PURUT

Veli MİHMANLI

Volkan TURAN

**** İsme göre alfabetik sıralanmıştır.***

18 NİSAN 2025, CUMA			
Salon A		Salon B	
09:00-10:00	**OBSTETRİ - 1** **Oturum Başkanları: Dr. Ali ACAR, Dr. Paşa ULUĞ**	**09:00-10:00**	**ONKOLOJİ - 1** **Oturum Başkanları: Dr. Levent YAŞAR, Dr. Yunus Emre PURUT, Dr. Burak GİRAY**
09:00-09:15	Postpartum kanamada tanı ve medikal tedavi Dr. Numan ÇİM	09:00-09:15	Pelvik Anatomi ve Retroperitoneal Boşlukların Laparoskopik Diseksiyonu Dr. Hakan GÜRASLAN
09:15-09:30	Postpartum kanamada cerrahi tedaviler Dr. Önder TOSUN	09:15-09:30	Jinekolog Onkolog Perspektifiyle Üst Batın Anatomisi Dr. Mehmet SAİT BAKIR
09:30-09:45	Plasenta akreata spektrumu cerrahisinde altın kurallar Dr. Selcan SINACI	09:30-09:45	Laparoskopik Cerrahide Üriner Sistem Hasarları, GİS ve Vasküler Komplikasyonların Yönetimi Dr. Merve A. TALMAÇ
09:45-10:00	Postpartum kanamanın cerrahi yönetiminde benim tekniğim Dr. İsmail ÖZDEMİR	09:45-10:00	Jinekolojik Onkolojide Minimal İnvaziv Cerrahi (V-notes, Laparoskopi ve Robotik Cerrahi) Dr.Gökhan DEMİRAYAK
	Salon A		
10:00-10:30	ABDIBRAHIM Moderatör: Dr. Resul KARAKUŞ Gebelik ve Sonrasında Demir Eksikliği Anemisi Yönetimi Dr. Esra ESİM BÜYÜKBAYRAK		
10:30-10:45	Kahve Arası		
Salon A		Salon B	
10:45-11:45	**MİNİMAL İNVAZİV - 1** **Oturum Başkanları: Dr. Engin ORAL, Dr. Meryem HOCAOĞLU, Dr. Emre SERTEL**	**10:45-11:45**	**PERİNATOLOJİ - 1** **Oturum Başkanları: Dr. Pınar KUMRU, Dr. Oya DEMİRCİ**
10:45-11:00	Endometriosis tanı ve takibinde ultrasonografi ve tümör belirteçleri (Markerlar her zaman gerekli mi?) Dr. Sultan Seren KARAKUŞ	10:45-11:00	Preeklampsi; Öngörü, Tanı ve Yönetimi Dr. Mucize ÖZDEMİR
11:00-11:15	Adölesanda endometriozis yönetimi Dr. Özlem KARABAY AKGÜL	11:00-11:15	Gestasyonel Diyabette Yönetim ve Doğum Zamanlaması Dr. Resul ARISOY
11:15-11:30	Endometrioma yönetimi ve cerrahi teknikler Dr. Serkan KAHYAOĞLU	11:15-11:30	Fetal Gelişim Kısıtlılığı Tanı ve Yönetim Dr. Murat GEZER
11:30-11.45	Derin endometriosizte sinir koruyucu cerrahi Dr. Süleyman SALMAN	11:30-11.45	Venöz Tromboproflaksi; Kime? Ne Zaman? Hangi Dozda? Dr. Fedi ERCAN
11.45-12:45	Öğle Yemeği		
Salon A		Salon B	
12:45-13:45	**OBSTETRİ - 2** **Oturum Başkanları: Dr. Özlem MORALOĞLU TEKİN, Dr. Selçuk ÖZDEN**	**12:45-13:45**	**MİNİMAL İNVAZİV - 2** **Oturum Başkanları: Dr. Veli MİHMANLI, Dr. Murat EKİN, Dr. Murat APİ**
12.45-13:00	Doğum İndüksiyonu; Ne zaman? Hangi Yöntem? Dr.Cuma TAŞIN	12:45-13:45	MYOMA UTERİ TEDAVİ PANELİ
13:00-13:15	Vajinal Doğumda Eylem Progresyonu ve Doğum Monitorizasyonu: Partogram ve Ultrasonografinin Yeri Dr. Seyhan SÖNMEZ		-Kime myomektomi? -minimal invaziv mi? açık mı? -Ls de teknik ? -Morselasyon ne zaman ? kime ? nasıl? -İnfertil hastada myom yönetimi? -Gebede myom yönetimi ? cs myomektomi? -Vajinal myomektomi mümkün mü? -Hs myomektomi teknikleri? -Cerrahi dışı myom tedavi seçenekleri ? (HİFU-Embolizasyon)
13:15-13:30	Omuz Distosisi; Öngörüsü ve Yönetimi Dr. Burak ELMAS		
13:30-13:45	Müdahaleli Vajinal Doğum Dr. Erman ÇİFTÇİ		Panelistler: Dr. Hanifi ŞAHİN, Dr. Ali AKDEMİR, Dr. Serkan KARAŞİN, Dr. Cevdet ADIGÜZEL, Dr. Murat BOZKURT
	Salon A		
13:45-14.15	RECORDATI Moderatör: Dr. Süleyman SALMAN Tekrarlayan Bakteriyel Sistit: Artan Antibiyotik Direnci ve Hippurin®'in Potansiyeli Dr. Ömer GÜLPINAR		
14:15-14:45	Kahve Arası		

Salon A		Salon B		Salon C
14:45-15.30	PANEL Ürojinekoloji Alanında Küresel Farklar ve Ortaklıklar: Türkiye ve Amerika'dan Bakış Açıları Moderatör: Dr. İsmail Mete İTİL Konuşmacı: Dr. Özgür HARMANLI	14:45-15.30	PERİNATOLOJİ - 2 Oturum Başkanları: Dr. ALİ ÇETİN, Dr. Esra Esim BÜYÜKBAYRAK	Sözel Bildiri Oturumu - 1 Oturum Başkanları: Dr. Ceyda KARADAĞ, Dr. Y. Emre PURUT
		14:45-15.00	Gebelikte Anöploidi Tarama Testlerinde Güncel Yaklaşımlar Dr. Miraç ÖZALP	
		15.00-15.15	Cell Free DNA Testleri;Endikasyon ve Limitasyonları Dr. Munip AKALIN	
		15.15-15.30	Gebelikte İmmünizasyon (Tdap, RSV,İnfluenza..) Dr. Çağdaş ÖZGÖKÇE	
15:30-15:45	Kahve Arası			
15.45-16.45	MİNİMAL İNVAZİV - 3 Oturum Başkanları: Dr. Sadık ŞAHİN, Dr. Resul KARAKUŞ, Dr. Gülsüm UYSAL	15.45-16.45	PERİNATOLOJİ - 3 Oturum Başkanları: Dr. Alev AYDIN, Dr. Duygu TUĞRUL ERSAK	Sözel Bildiri Oturumu - 2 Oturum Başkanları: Dr. Mehmet OBUT, Dr. Burak GÜLER
15.45-16.45	HİSTEREKTOMİ PANELİ Açık mı? /Minimal invaziv mı ? (Is-robotik) Vajinal histerektomi mi ? V notes histerektomi mi ? Zor histerektomileri nasıl kolaylaştırabiliriz? Minimal invazivde manipülatör şart mı? Kolpotomide neye dikkat edelim ? hangi enerjiyi kullanalım? Büyük uterusu nasıl dışarı alırız? (Abdominal ve vajinal morselasyon?) Cuff sütürasyonu ve cuff dehisensinin yönetimi? POP profilaksisi gerekli mi? Panelistler: Dr. Fatih ŞENDAĞ, Dr. Mehmet Ali NARİN,Dr. A. Hamdi İnan, Dr. Barış KAYA	15.45-16.00	Servikal Yetmezlik Tedavisinde Serklaj Dr. And YAVUZ	
		16.00-16.15	Laparoskopik Abdominal serklaj kime? Nasıl? Dr. Cem DEMİREL	
		16.15-16.30	Erken Doğum-Önlenmesi ve Yenilikçi Tedavi Yaklaşımları Dr. Arzu YAVUZ	
		16.30-16:45	PPROM Yönetimi ve Doğum Zamanlaması Dr. Cem YENER	

19 NİSAN 2025, CUMARTESİ			
Salon A		Salon B	
08.30-09.30	ÜROJİNEKOLOJİ - 1 Oturum Başkanları: Dr. İsmail Mete İTİL, Dr. Melike DOĞANAY, Dr. Volkan KURTARAN ÜRİNER İNKONTİNANS	08.30-09.30	PERİNATOLOJİ - 4 Fetal Ultrasonografi Kursu Oturum Başkanları: Dr. İbrahim POLAT, Dr. Dilek ŞAHİN
08.30-08.45	TVT – TOT :Cerrahi teknik-güncel literatür ne diyor? Dr. Kuntay KOKANALI	08.30-08.45	Birinci Trimester Ultrasonografisinde Bilinmesi Gerekenler Dr. Doğa ÖCAL
08:45-09:00	BURCH : Cerrahi teknik-güncel literatür ne diyor? Dr. Burcu KASAP	08.45-09.00	İkinci Trimester Ultrasonografik Tarama Dr. Rauf MELEKOĞLU
09:00-09:15	Stress Üriner İnkontinas Cerrahisinde Yenilikler: EUL/PUL Plikasyonu ve Periüretral Enjeksiyon Dr. Akın SİVASLIOĞLU	09.00-09.15	Fetal Ekokardiyografide Temel Noktalar Dr. Dilek ŞAHİN
09.15-09.30	Urge Üriner İnkontinans Tedavisinde Yenilikler Dr. Reyyan Gökçen İŞCAN	09.15-09.30	
	Salon A		
09.30-10.00	ORGANON Moderatör: Dr.Özgür ÖKTEM IVF Tedavisinde Follitropin Beta'nın Yeri Dr. Volkan TURAN		
10.00-10.15	Kahve Arası		

Salon A		Salon B		Salon C
10.15-11.35	ONKOLOJİ - 2 Oturum Başkanları: Dr. Özgür AKBAYIR, Dr. Özlem UZUNLAR, Dr. İkbal TEMEL YÜKSEL	10.15-11.00	PERİNATOLOJİ - 5 Oturum Başkanları: Dr. Murat MUHÇU, Dr. Mehmet OBUT	Sözel Bildiri Oturumu - 3 Oturum Başkanları: Dr. Serhat EGE, Dr. Burak HAZİNE
10.15-10.35	Kolposkopi Ve Biyopsi Yönetimi (Trasformasyon Zonu Görünmeyen Olgular, Sitoloji Kolposkopi Uyumsuzluğu, Ne Zaman ECC) Dr. Aykut TUNCER	10.15-10.30	Fetal Anemide İntrauterin Transfüzyon ve Başarıyı Arttıracak Püf Noktaları Dr. Barış BOZA	
10.35-10.55	Serviks Kanseri Cerrahisinde Hangi Tip Histerektomi Yapalım? Dr. Nicolo BIZZARRI - **ONLİNE**	10.30-10.45	İntrauterin Fetal Şant Uygulamaları; Ne zaman? Kime? Dr. Atakan TANAÇAN	
10.55-11.15	Metastatik ve Rekürren Serviks Kanserinde Tedavi Paradigması Dr. Nicolo BIZZARRI - **ONLİNE**	10.45-11.00	Komplike MCDA İkiz Gebeliklerde Tedavi Yöntemleri; Lazer, Bipolar, Mikrodalga, RF. Hangisi? Ne Zaman? Dr. Özgür KARA	
11.15-11.35	Hpv İlişkili Hastalıklar ve Kanserler; HPV Aşılarında Güncel Gelişmeler Dr. Özlem MORALOĞLU TEKİN			

	Salon A
11.35-12.05	Abbott Moderatör: Dr. Abdülkadir TURGUT Jinekolojik Endikasyonlarda Didrogesteronun Yeri Dr. Süleyman SALMAN
12.05-13.30	Öğle Yemeği
13:30-14:00	Exeltis Moderatör: Dr. Veli MİHMANLI Endometriyozis: Dienogest Tedavisinde Güncel Yaklaşımlar Dr. Engin ORAL

Salon A		Salon B		Salon C
14:00-14:50	**ONKOLOJİ - 3 Oturum Başkanları: Dr. Haluk DERVİŞOĞLU, Dr. Sedat AKGÖL, Dr. Mine GÜRAY UZUN**	**14:00-14:50**	**ÜROJİNEKOLOJİ - 2: Oturum Başkanları: Dr. Melike DOĞANAY, Dr. FİSUN VURAL**	**Sözel Bildiri Oturumu - 4 Oturum Başkanları: Dr. Şeyhmus TUNÇ, Dr. Serhat SARIKAYA**
14:00-14:10	Adneksiyal Kitlelerin Yönetimi Dr. Günsu KİMYON CÖMERT	14:00-14:10	Sakrospinöz Ligament Süspansiyonu Dr. Gökhan GÖLCÜK	
14:10-14:20	Over Kanserinde Sitoredüktif Cerrahi Dr. Polat DURSUN	14:10-14:20	Uterosakral Ligament Süspansiyonu Dr. Arzu BİLGE TEKİN	
14:20-14:30	Nüks Over Kanserinde Cerrahi Kararı Dr. Aleksandra STROJNA	14:20-14:30	Posterior İVS Dr. Burak KARADAĞ	
14:30-14:40	Over kanserinde HIPEC Dr. İlker Selçuk	14:30-14:40	Kolpoklezis-Le Fort Dr. Kemal SANDAL	
14.40-14:50	Jinekolojik Onkolojide Fertilite Koruyucu Yaklaşımlar Dr. İsa Aykut ÖZDEMİR	14.40-14:50	V Notes Süspansiyon Operasyonları Dr. Fatma KETENCİ GENCER	
	Salon A			
14.50-15.00	Kahve Arası			
15.00-15.30	Hiper Farma Moderatör: Dr. Resul KARAKUŞ Anormal Smear Servikal Displazi ve Hpv Pozitif Olgulara Yaklaşım Dr. Sedat AKGÖL			
Salon A		Salon B		
15.30-16.00	**PANEL 45 dk Moderatör: Volkan TURAN Dünyada ve Türkiye'de İnfertilite: Yenilikler, Zorluklar ve Gelecek Perspektifleri Dr. Bülent TIRAŞ**	**15.30-16.00**	**ÜROJİNEKOLOJİ - 3: Oturum Başkanları: Dr. Turhan ARAN, Dr. Hüseyin CENGİZ**	**Sözel Bildiri Oturumu - 5 Oturum Başkanları:**
			Lateral Süspansiyon Dr. Sercan KANTARCI	
			Pektopeksi Dr. Hale Çetin ARSLAN	
			Meshsiz Pektopeksi Dr. Havva Betül Bacak	
			Sakrokolpopeksi Dr. Uğurcan DAĞLI	
			Meshsiz Sakrokolpopeksi Dr. Eralp BULUTLAR	
16.00-16.15	Kahve Arası			

16.00-16.15	Kahve Arası			
	Salon A	Salon B		Salon C
16.15-17.15	**KOZMETİK - 1** **Oturum Başkanları: Dr. Abdulkadir TURGUT, Dr. Serkan KUMBASAR, Dr. Deniz BALSAK**	**16.15-17.15**	**İNFERTİLİTE - 1 Fertilitenin Korunması Paneli** **Oturum Başkanları Özgür Öktem, Levent Şentürk , Şebnem ÖZYER**	**HİSTEROSKOPİ VİDEO OTURUMU Oturum BAŞKANLARI: Dr. Hanifi BADEMKIRAN, Dr. Şükrü YILDIZ, Dr. Ayşe Deniz ERTÜRK**
16.15-16.30	Trim ile labioplasti Dr. Ali Doğukan ANĞIN	16.15-16.30	Hangi Hastaların Fertilitesi Risk Altında? Dr. Engin TÜRKGELDİ	SEPTUM Dr. Tuna AYAS MYOM Dr. Neslihan BADEMLER ASHERMAN Dr. Ebru AYGÜLER REST PLASENTA Dr. Ayşe Betül ALBAYRAK DİSMORFİK UTERUS Dr. M. Banu YILMAZ İSTMOSEL Dr. Cem ARDIÇ HS KOMPLİKASYONLAR-PERFORASYON-DİLATASYON-KANAMA Dr. Cihan BADEMKIRAN
16:45-17:00	Vajinal Rejuvenasyon, Eksozom/PRP/Kök Hücre Dr. Kazibe KOYUNCU	16.30-16.45	Fertilitenin Korunması Için Hangi Yöntemler Mevcut, Başarı Oranları Ne Kadar? Dr. Ilgın TÜRKÇÜOĞLU	
17:00-17:15	Kozmetikte Enerji Bazlı Cihazlar, Lazer/Radyofrekans/HIFU Dr. Onur PARLAK	16.45-17.00	Fertilite Korunmasının Potansiyel Riskleri Neler? Dr. Ahter TAYYAR	
17:15-17:30	Vajinoplasti Dr. Ergül DEMİRÇİVİ	17.00-17.15	Endometriozis Hastalarında Yönetim Nasıl Olmalı? Cerrahi Mi IVF Mi? Dr. Kübra BOYNUKALIN	

20 NİSAN 2025, PAZAR			
Salon A		Salon B	
08:30-09:30	ÜROJİNEKOLOJİ - 2 Oturum Başkanları: Dr. Süleyman SALMAN, Dr. Koray Görkem SAÇINTI	08:30-09:30	İNFERTİLİTE - 2 Temel İnfertilite Paneli Oturun Başkanları: Dr. Berna DİLBAZ, Dr. Burak YÜCEL, Dr. Gazi YILDIZ
08:30-09:30	Vakalar Eşliğinde Pop Cerrahisi Paneli (4 Vaka) PANELİ Panelistler: Dr. Özgür HARMANLI, Dr. Çetin KILIÇÇI, Dr. Burak AKSELİM, Dr. Keziban DOĞAN	08:30-08:45	İnfertil Çifte Yaklaşım Nasıl Olmalı? Dr. Arzu YURCİ
		08:45-09:00	Histerosalpingografi, Püf Noktaları Dr. Nil ATAKUL
		09:00-09:15	Açıklanamayan İnfertilitede Güncel Yönetim Dr. Emre TURGUT
		09:15-09:30	İnfertilite Tedavisinde Kullanılan Ilaçlar Ve Özellikleri Dr. Meryem KÜREK EKEN
09:30-09:45	Kahve Arası		
Salon A		Salon B	
09:45-10:45	ONKOLOJİ - 4 Oturum Başkanları: Dr. İsmet ALKIŞ, Dr. Emre MAT, Dr. Osman KÖSE	09:45-10:45	İNFERTİLİTE - 3 Temel IVF Paneli Oturun Başkanları: Dr. Belgin Devranoğlu, Dr. Abdulkadir TURGUT , Dr. Doğa SEÇKİN
09:45-10:00	Endometrium Kanserinde Yeni Evreleme Dr. Vakkas KORKMAZ	09:45-10:00	Kişiye Özel Overyan Stimülasyon Nasıl Olmalı? Dr. Ebru ÖZTÜRK
10:00-10:15	Endometrium Kanserinde Tedavide neler değişti? Güncel Medikal Tedavi Dr. Mine DAĞGEZ	10:00-10:15	Ovülasyon Tetiklemesinin Püf Noktaları Dr. Özkan ÖZDAMAR
10:15-10:30	Endometrium Kanserinde Sentinel Lenf Nodu Dr. İlker KAHRAMANOĞLU	10:15-10:30	Luteal Faz Desteği Püf Noktaları Dr. Sabri CAVKAYTAR
10:30-10:45	Endometrium Kanseri cerrahisinde V-Notes Yaklaşım Dr. Behzat CAN	10:30-10:45	Yardımcı Üreme Teknikleri Öncesi Canlı Doğumu Artıran Cerrahiler mevcut mu? Dr. Yiğit ÇAKIROĞLU
	Salon A		
10:45-11:00	Kahve Arası		

Salon A		Salon B	
11:00-12:00	İNFERTİLİTE - 4 Vakalarla İnfertlite Paneli, Ben Ne Yapıyorum? Moderatör: Dr. Hüseyin GÖRKEMLİ, Dr. Volkan TURAN Panelistler: Dr. Yavuz AYDIN, Dr. Turgut AYDIN, Dr. Mehmet Reşit ASOĞLU, Dr. Gürkan BOZDAĞ Dr. Gonca YETKİN YILDIRIM		
12:00-13:15	Öğle Yemeği		
Salon A		Salon B	
13:15-13:45	PANEL: Sağlık Hizmetlerinin Normal Doğum Tercihi Üzerine Etkisi Moderatör: Dr. Hakan TİMUR, Dr. Resul KARAKUŞ Konuşmacı: Dr. Özlem MORALOĞLU TEKİN	13:15-14:15	İNFERTİLİTE - 5 IVF Paneli Oturum başkanları: Dr. Tuğba ENSARİ, Dr. Pınar ÖZCAN, Dr. Hüsamettin USLU
13:45-15:00	KOZMETİK - 2 Oturum Başkanları: Dr. Selçuk SÖYLEMEZ,HO Dr. Gözde KULHAN, Dr. Mehmet YILMAZ		
13:45-14:00	Wedge ile Labiaoplasti Dr. Hanifi ŞAHİN	13:15-13:30	Taze Transfer mi, Donmuş Transfer mi? Avantaj ve Dezavantajlar Dr. Serap SİMAVLI
14:00-14:15	Himenoplasti Dr. Bülent ARICI	13:30-13:45	Donmuş Embriyo Transfer Hazırlığı Nasıl Yapılmalı? Dr. Erbil YAĞMUR
14:15-14:30	Genital Renk Açma Dr. Zuhal Dilek ŞANLI	13:45-14.00	Transfer İçin Endometrium Kalınlığında Sınır Var mı? Dr. Pınar ÖZCAN
14:30-14:45	Labium Majus ve Pubis Estetiği (Redüksiyon) Dr. Özgür AĞLAMIŞ	14:00-14:15	Tekrarlayan İmplantasyon Başarısızlığı Yönetiminde Neler Yapılabilir? Dr. Semra KAYATAŞ ESER
14:45-15:00	Genital Dolgular Dr. Nida BAYIK		
Sözel Bildiri Başkanları: Dr. İbrahim KARACA, Dr. Serhat EGE			
Uydu Konuları • Vajinit • Dirençli Üriner Sistem Enfeksiyonlarında Tedavi Yaklaşımı • Üriner İnkontinansta Medikal Tedavi • Oral Kontrasepsiyonlara Güncel Bakış • Gebelikte Bulantı • Gebelikte Multivitamin Desteği • HPV Aşılarına Güncel Yaklaşım			

Sözel Bildiri Oturumu - 1 **18 Nisan 2025, Cuma / Salon C** **15:00 - 15:45** Oturum Başkanları: Dr. Ceyda KARADAĞ, Dr. Y. Emre PURUT		
Sunum Kodu	**Başlık**	**İsim**
S-01	Faktör 11 Eksikliği Olan Olguların Obstetrik Yönetimi	Melis Altuğ İnan
S-02	Osteitis Condensans İlii: Olgu Sunumu	Benil Nesli Ata
S-03	TORSİYONE OLMUŞ TUBAL LEİOMYOMA : NADİR GÖRÜLEN BİR CERRAHİ OLGU	LEAL SELİN KAYA
S-04	Transvajinal Natural orifis transluminal endoskopik cerrahi (vNOTES) tekniği ve tek port laparoskopiyi birleştiren retroperitoneal pelvik ve paraaortik lenfadenektomi için yeni, daha az invaziv bir yaklaşım	Kevser Arkan
S-05	Endometriozise bağlı rektal obstrüksiyon	Can Ata
S-06	Polikistik Over Sendromu Tanılı Adolesan ve Erişkinlerde Laboratuar Parametrelerinin Karşılaştırılması	Can Ata
S-08	Laktasyon Döneminde Kontrasepsiyon: Tersiyer merkezde yapılan kesitsel çalışma	Gülhan Özüm

Sözel Bildiri Oturumu - 2 **18 Nisan 2025, Cuma / Salon C** **15:45 - 16:45** Oturum Başkanları: Dr. Mehmet OBUT, Dr. Burak GÜLER		
Sunum Kodu	**Başlık**	**İsim**
S-09	75 gr OGTT(oral glukoz tolerans testi)'de tek değer yüksekliği ile gestasyonel diyabet tanısı alan hastalarda birinci, ikinci ya da üçüncü değer yüksekliğinin maternal ve neonatal sonuçlara etkisi	Ayşe Altındiş Bal
S-10	Hafif ve Orta Şiddette Maternal Anemi Saptanan Hastalarda Fetal Orta Serebral Arter Doppler İncelenmesi	Göksun İpek
S-11	Ofis Histeroskop İle Tek Seansta Komplet Uterin Septum Rezeksiyonu	Buğra Tunç
S-12	Genç Bir Hastada Serviksin Berrak Hücreli Adenokarsinomunun Fertilite Koruyucu Yönetimi: Nadir Bir Olgu Sunumu	Uğur Kemal Öztürk
S-13	Pediatrik ve Adölesan Çağda Nadir Görülen Dört Borderline Over Tümörü Vakası Ve Literatür Eşliğinde İnceleme	Hanne Selime Bulat
S-14	Fetal Prematüre Atriyal Kontraksiyon Alt Kategorileri Arasında Komplikasyon Oranlarının Karşılaşmalı Analizi - Galler Üniversitesi Hastanesi (2001-2024)	Erman Çiftçi
S-15	Sezaryen ile Birlikte Büyük İnsizyonel Herni Onarımı	Neslihan Bademler
S-16	Tortiyoze Duktus Arteriosus Tanısı Alan Fetüslerin Prenatal ve Neonatal Sonuçlarının Değerlendirilmesi	Ayşe Gülçin Baştemur
S-17	Prenatal Fetal Plevral Efüzyon İzlenen Vakaların Sonuçları	Eda Büşra Babayiğit
S-18	Servikal Kanseri Taklit Eden Servikal Adenomyozis İçin Cerrahi ve Serviks Rekonstrüksiyonu	Burak Güler
S-55	Laparoskopik yaklaşım ile gebelikte over torsiyonunun yönetimi	Mehmet Yılmaz

Sözel Bildiri Oturumu - 3 **19 Nisan 2025, Cumartesi / Salon C** **10:15 - 11:35** Oturum Başkanları: Dr. Serhat EGE, Dr. Burak HAZİNE		
Sunum Kodu	**Başlık**	**İsim**
S-19	Erken ve Geç Başlangıçlı Preeklampsi Hastalarının İlk Trimester Tarama Testlerindeki PAPP-A ve βHCG Değerlerinin Karşılaştırılması	Özgür Kara
S-20	31 Hafta Adölesan Preeklamptik Gebede Ablasyo Plasenta Zemininde Gelişen Couvelaire Uterus: Olgu Sunumu	Gülşen Yanığlı
S-21	Geçici İskemik Atak Ön Tanısı İle Yatış Yapılan Hastaların Matenal Ve Fetal Sonuçları	Burcu Bozkurt Özdal
S-22	Subkoryonik Hematomu Olan Hastalarda Hematolojik Parametrelerin Abortus ve Erken Membran Rüptürü Öngörüsündeki Rolü	Uğurcan Zorlu
S-23	Subklinik Hipotiroidik Gebelerde TSH/St4 Oranının Obstetrik Komplikasyonlarla İlişkisi	Esra Karataş
S-24	Rekürren Over Torsiyonu Sonucu Gelişen Ovaryan Otoamputasyon: Olgu Sunumu	Rüveyda Yıldız
S-25	Şiddetli preeklempsi tanılı gebelerde doğum sonu kanamalarının değerlendirilmesi	Hüseyin Kayaalp
S-26	Geç Başlangıçlı İntrauterin Gelişme Geriliği Olan Gebeliklerde Platelet Kütle İndeksi ile Fetal Büyüme Arasındaki İlişki	Hasan Altınsoy
S-27	Fetal Kolelityazis: Prenatal Tanı ve Postnatal Takip – Bir Olgu Sunumu	Tuğba Gül Yılmaz
S-28	Cinsel Fonksiyon Kazanım Talebi ile Başvuran Hastada Laparoskopik Davydov Operasyonu: Video Destekli Olgu Sunumu	Osman Murat Güler
S-29	Kolonda alışılmadık kitle Dermoid kist: Olgu sunumu	Ayşe Hazırbulan
S-30	The Effect Of Pelvic Floor Muscle Training On The Prevention Of Dyspareunia Following Vaginoplasty	Fadime Göker
S-31	Serviks kanserinde brakiterapi aplikatörleri ile birlikte rektal retraktör kullanımı: Tersiyer Merkez Sonuçları	Ayşe Hazırbulan

S-32	Basit Bir Prosedürden Hayati Bir Tanıya: Tüp Ligasyonu Sonrası Rastlantısal Bilateral STIC	Enes Serhat Coşkun

Sözel Bildiri Oturumu - 4 **19 Nisan 2025, Cumartesi / Salon C** **13:05 - 14:20** Oturum Başkanları: Dr. Şeyhmus TUNÇ, Dr. Serhat SARIKAYA		
Sunum Kodu	**Başlık**	**İsim**
S-33	Tüp Ligasyonu Sonrası Adenomatoid Tümör: Bir Olgu Sunumu	Addule Serhanoğlu Seçen
S-34	Postmenopozal kanama ile prezente olan yeni tanı metastatik meme kanseri: Nadir bir olgu sunumu	Başak Özge Kayan
S-35	Sistosele benzeyen ekstravezikal mesane leiomyomu: nadir bir olgu sunumu	Hale Çetin Arslan
S-36	Osteoporoz Tanısı Alan Menopoz Çağındaki Kadınlarda İleri Glikasyon Son Ürünlerinin Artış Seviyesinin Araştırılması	Emir Demirtaş
S-37	Pelvik Kitlenin V- Notes ile Eksize Edilmesi	Mesut Ali Halisçelik
S-38	Nadir Görülen Bir jinekolojik Malignite Olgusu: İnsidental Primer Tubal Karsinom	Yusuf Burak Çiçekçi
S-39	Sezaryen Sonrası Gelişen Kompleks İntraabdominal Abse Olgusunda Dual Mesh ile Organ Koruyucu VAC Tedavisi: Olgu Sunumu	Meryem Özge Çakır Nemli
S-40	Salman-Ketenci Gencer Tekniği ile Yapılan VAH + V-NOTES Lateral Süspansiyon: Dört Olguluk Sunum	Serhat Sarıkaya
S-41	V-Notes Yüksek Uterosakrak Ligament Plikasyonu	Fatma Ketenci Gencer
S-42	Histerektomi Öncesi Hidronefroz Değerlendirmesinin Önemi: Bir Olgu Sunumu	Meryem Keçeci
S-43	Gebelerin Hpv ve Hpv Aşısı Hakkındaki Bilgi Düzeyleri	Barış Çıplak
S-44	Prenatal Tanı Alan “Cri du Chat” Sendromu Olgusu	Esra Yaprak Uçar
S-45	Sistoseli Taklit Eden Vajinal Kist: Nadir Bir Vaka Sunumu	Zeliha Öcal Çalık
S-46	Anemiyle gelen enfekte vajene doğan leiomyoma: olgu sunumu	Funda Bölükbaşi

Sözel Bildiri Oturumu - 5 **19 Nisan 2025, Cumartesi / Salon C** **15:15 - 16:00** Oturum Başkanları:		
Sunum Kodu	**Başlık**	**İsim**
S-47	VAKA SUNUMU: MESANE ENDOMETRİOZİSİ	Hatice Topaloğlu
S-48	Kliniğimizde Tuba-ovaryan abse yönetimi	Batuhan Baykuş
S-49	GEBELİKTE NADİR BİR AKUT BATIN NEDENİ: MİYOM TORSİYONU	SİMGE KİLİS
S-50	UTROSCT (Uterine Tumor Resembling Ovarian Sex Cord Tumor) OLGU SUNUMU	Meriç DAĞISTAN YAKUT
S-51	Laparoskopik Histerektomi Sonrası Uygulanan Rutin Tanısal Sistoskopide İnsidental Saptanan Mesane Tümörleri	NİLSU ÖZASLAN KUTUCU
S-52	HELLP Sendromuna Bağlı Akut Böbrek Yetmezliği Gelişen Gebe Olgu Sunumu	Elif Atıcı
S-53	18 Yaşında Bir Hastada Obstetrik Cerrahi Sırasında Saptanan Seröz Borderline Over Tümörü: Olgu Sunumu	ELİF ARTUKER
S-54	NADİR GÖRÜLEN OVER TÜMÖRÜ:SKLEROZAN STROMAL TÜMÖR	GUNEL FARAJOVA

SÖZEL BİLDİRİLER

S-01 Faktör 11 Eksikliği Olan Olguların Obstetrik Yönetimi

Melis Altuğ İnan[1], Bilge Kapudere[1], Sevil Çiçek[1]
1 Göztepe Prof Dr Süleyman Yalçın Şehir Hastanesi

ÖZET Giriş: Hemofili C (Faktör XI eksikliği), en nadir görülen koagülasyon bozukluklarından biridir. Hemofili A ve B'den farklı olarak otozomal resesif kalıtım gösterir. Faktör XI eksikliğinin, Aşkenazi Yahudi kökenli bireylerde daha yüksek prevalansa sahip olduğu ve bu popülasyonun yaklaşık %8'ini etkilediği bilinmektedir. Genel popülasyonda ise hastalığın ağır formu yaklaşık 1.000.000 kişide 1 oranında görülmektedir. Faktör XI eksikliği, erken gebelik kaybı, antepartum kanama ve postpartum hemoraji gibi obstetrik komplikasyonlarla ilişkilendirilebilir. Amaç: Bu çalışmada, kliniğimizde son beş yıl içerisinde tanı ve tedavi süreci yönetilen iki olgunun klinik yönetim süreçlerinin değerlendirilmesi amaçlanmaktadır. Yöntem: Çalışmada retrospektif yöntemle hasta tıbbi kayıtları incelenmiştir. Bulgular: Olgu 1: Sezaryen doğum planlanan 32 yaşındaki hastaya preoperatif dönemde taze donmuş plazma (TDP) infüzyonu uygulanmış olup postoperatif dönemde herhangi bir komplikasyon gelişmemiştir. Olgu 2: Vajinal doğum planlanan 31 yaşındaki hastaya doğum periyodu boyunca ve postpartum dönemde TDP infüzyonu uygulanmış, ancak postpartum süreçte transfüzyona bağlı dolaşım yüklenmesi (TACO) gelişmiştir. Sonuç: Faktör XI eksikliği olan gebelerde gelişebilecek komplikasyonlar, eksiklik düzeyine ve uygulanan tedavi protokollerine bağlı olarak değişkenlik gösterebilmektedir. Bu nedenle, bu hastaların obstetrik süreçleri, multidisipliner bir yaklaşımla deneyimli merkezlerde yönetilmelidir.

Anahtar Kelimeler: gebelik, hemofili c, faktör 11 eksikliği, TACO, transfüzyona bağlı dolaşım aşırı yüklenmesi

The Obstetric Management Of Cases With Factor 11 Deficiency

ABSTRACT Hemophilia C (Factor XI deficiency) is one of the rarest coagulation disorders. Unlike hemophilia A and B, it is inherited in an autosomal recessive manner. The incidence of Factor XI deficiency is higher among individuals of Ashkenazi Jewish descent, affecting approximately 8% of this population. The severe form of the disorder is estimated to occur in approximately 1 in 1,000,000 individuals in the general population. Factor XI deficiency can be associated with antenatal complications such as early pregnancy loss, antepartum hemorrhage, and postpartum hemorrhage. Aim: This study aims to present the management of two cases admitted to our clinic over the past five years. Method: Retrospective analysis of medical records. Results: • Case 1: A 32-year-old woman scheduled for a cesarean section. Preoperative fresh frozen plasma (FFP) infusion was administered. No postoperative complications were reported. • Case 2: A 31-year-old woman scheduled for vaginal delivery. Peri- and postpartum FFP infusion was administered; however, the patient developed transfusion-associated circulatory overload (TACO) in the postoperative period. Conclusion: Complications may arise depending on the severity of factor deficiency and the treatment applied. Therefore, the management of pregnant women diagnosed with Factor XI deficiency should be conducted in multidisciplinary centers.

Keywords: pregnancy, hemophilia C, Factor XI deficiency, TACO, transfusion-associated circulatory overload

S-02 Osteitis Condensans İlii: Olgu Sunumu

Benil Nesli Ata[1]
1 İzmir Şehir Hastanesi, Fiziksel Tıp ve Rehabilitasyon Anabilim Dalı

Bel ağrısı gebelik ve postpartum dönemde sık karşılan kas iskelet sistemi problemlerindendir. Ligaman laksitesinin ve ekstra mekanik stresin hamilelik sırasında gelişen bel ağrısının en önemli sebebi olduğu düşünülmektedir. Bu olgu sunumunda postpartum dönemde bel ağrısı ile başvuran bir hastada saptanılan osteitis kondensans ilii'den (OKİ) bahsedilecektir. 27 yaşında kadın hasta bel ağrısı ve sol kalça ağrısı yakınması ile başvurdu. Öyküsünde 10 ay önce ilk gebeliğinden term normal spontan vajinal doğum öyküsü olan hastanın şikayetlerinin gebeliğinin son dönemlerinde başladığını ve artarak devam ettiğini belirtiyor. Bel ağrısı ayakta kalmak ve yürümekle artıyor dinlenmekle nispeten rahatlıyormuş. Hastanın öyküsünde bel ve sol kalça ağrısı dışında, diğer eklemlerinde ağrı ve şişlik şikayeti yoktu. Sabah tutukluğu ve gece ağrısı tariflemeyen hastanın muayenesinde bel hareketleri tüm yönlere tam, açık ve ağrısız bulundu. Düz bacak kaldırma testi, Faber ve Mennel testleri bilateral negatif bulundu. Motor defisiti yoktu. Rutin tetkiklerinde akut faz reaktanları normal Brusella testi negatifti. Şekil 1'deki AP pelvis grafisinde sol sakroiliak eklem orta ve inferior kesiminde iliak yüzde skleroz izlenirken, eklem mesafeleri normal olarak değerlendirildi. Hastanın yakınmaları unilateral OKİ've bağlandı. Hastaya ağrı ve semptomları baskılamak için steroid olmayan anti-inflamuvar ilaç ve miyorelaksan başlandı. Beraberinde hastaya bel, kalça kuşağı ve abdominal kasları kuvvetlendirme egzersizleri, postür ve germe egzersizleri verildi. Günlük yaşam aktiviteleri konusunda önerilerde bulunuldu. 1ay sonraki kontrolde yakınmaları belirgin olarak düzelmişti. OKİ genellikle hamilelik sonrasında görülen ve inflamatuvar bir artritle ilişkili olmayan benign bir durumdur. OKİ etiyolojisi net olmamakla hamilelik sırasında sakroiliak ekleme binen mekanik stresin artması, yine hamileliğe bağlı artmış ligaman laksitesi ve vaskülaritenin iliak kemikte görülen değişikliklere bağlı görülebileceği düşünülmektedir. Özellikle multipar kadınlarda ve çoğunlukla bilateral ve simetrik tutulum gösterir. OKİ nadir de olsa nullipar kadınlar ve erkeklerde de görülebilir bu hastalarda farklı nedenlerden dolayı sakroiliak eklemde mekanik stresin arttığı düşünülmektedir. OKİ radyolojik bir tanı olup ankilozan spondilit başta olmak üzere sakroiliit yapabilecek diğer spondiloartropatiler ile ayırıcı tanısının yapılması önemlidir. Sabah tutukluğu ve gece ağrısının olmaması, inflamatuvar tarzda bel ağrısının olmaması, çekilen grafide sol sakroiliak eklemde iliak kanadın tutulması ve eklem mesafelerinin normal olarak görünmesi nedeniyle inflamatuvar sakroiliit (ankilozan spondililit ve reaktif artrit başta olmak üzere seronegatif spondiloartopatiler) dışlandı.

Anahtar Kelimeler: postpartum, bel ağrısı, osteitis condensans ilii

Osteitis Condensans İlii: Case Report

Low back pain is a common musculoskeletal issue experienced during pregnancy and the postpartum period. The primary contributors to this discomfort are believed to be ligament laxity and increased mechanical stress. This case report will discuss a patient who presented with low back pain in the postpartum period and was diagnosed with osteitis condensans ilii (OCI). A 27-year-old female patient presented with complaints of back pain and pain in her left hip. She had a

history of a normal spontaneous vaginal delivery at term from her first pregnancy 10 months ago. The patient reported that her symptoms began in the later stages of her pregnancy and continued to worsen. The patient reported that their back pain worsened with standing and walking but was relieved by rest. Aside from pain in the back and left hip, there was no pain or swelling in any other joints. The patient did not experience morning stiffness or nighttime pain. During the examination of the back, joint motion was full, open, and painless in all directions. The straight leg raise test, FABER test, and Mennell test were all negative bilaterally, and there was no motor deficit observed. Blood tests showed normal acute phase reactants and a negative Brucella test. In the AP pelvis radiograph presented in Figure 1, revealed sclerosis in the middle and inferior parts of the left sacroiliac joint and the iliac face, while the joint distances appeared normal. The patient's symptoms were attributed to unilateral OCI. The patient was prescribed non-steroidal anti-inflammatory drugs and a muscle relaxant to alleviate pain and symptoms. The cause of OCI is unclear; however, it is believed to result from increased mechanical stress on the sacroiliac joint during pregnancy, heightened ligament laxity caused by hormonal changes, and alterations in blood flow to the iliac bone. This condition is particularly prevalent in multiparous women and tends to be bilateral and symmetrical. While rare, OCI can also occur in nulliparous women and men, where it is thought that mechanical stress on the sacroiliac joint arises from different factors in these individuals.

Keywords: postpartum, low back pain, osteitis condensans ilii

Şekil 1: AP pelvis grafisinde sol sakroiliak eklem orta ve inferior kesiminde iliak yüzde skleroz

Figure 1: Sclerosis on the iliac side of the middle and inferior part of the left sacroiliac joint on the AP pelvis radiograph

S-03 Torsiyone Olmuş Tubal Leiomyoma : Nadir Görülen Bir Cerrahi Olgu

Leal Selin Kaya[1], Çağatay Kaya[2]
1 Tepecik Eğitim ve Araştırma Hastanesi
2 Kemalpaşa Hastanesi

Abstract: Uterine leiomyomas are common benign tumors in women but are rarely detected in the postmenopausal period. Tubal leiomyomas, on the other hand, are a very rare condition. This report presents the surgical treatment and clinical course of tubal and uterine leiomyomas detected in a 76-year-old postmenopausal patient. Although tubal leiomyomas are rarely seen in the postmenopausal period, they are significant for differential diagnosis. This case demonstrates that tubal leiomyomas can be safely treated with laparoscopic surgery, and a definitive diagnosis can be made through histopathological examination. Laparoscopic approach provides a preferred minimally invasive treatment option in such cases.

Keywords: LEIOMYOM, TUBAL MYOM, LAPAROSCOPIC HYSTERECTOMY

GİRİŞ

Uterin leiomyomlar, uterusun en sık görülen benign tümörleridir ve özellikle üreme çağındaki kadınların yaklaşık %20–40'ında izlenmektedir [1]. Bu lezyonlar, düz kas hücrelerinin monoklonal proliferasyonu ile oluşur ve yerleşimlerine göre intramural, submuköz, subseröz ya da daha nadir olarak ekstrauterin formlarda sınıflandırılır [2].

Subseröz leiomyomlar, uterusun seröz yüzeyine doğru büyüme eğilimindedir ve bazen geniş bağ, pelvik yan duvarlar veya tubal yapılarla ilişkili hale gelebilirler [3]. Uterin tuba ile bağlantılı subseröz leiomyomlar nadir görülür, ancak anatomik konumları itibarıyla ayırıcı tanıda over kistleri ya da tubal patolojiler ile karışabilmektedirler [4].

Torsiyon komplikasyonu, sıklıkla saplı (pedinküle) miyomlarda gözlenirken, literatürde saplı olmayan, geniş tabanlı subseröz miyomların da kendi eksenleri etrafında dönerek torsiyone olabileceği bazı olgu sunumları ile bildirilmiştir [5,6]. Bu durum genellikle non-spesifik semptomlarla seyreder; akut batın bulguları her zaman belirgin olmayabilir ve bu nedenle preoperatif tanı koymak güçleşmektedir [7]. Çoğu vakada tanı, intraoperatif gözlemle netleşmektedir [8].

Bu bildiride, saplı olmayan, tubal komşuluğa sahip subseröz bir uterin leiomyomun torsiyonuna bağlı gelişen ve akut batın tablosu olmaksızın izlenen nadir bir olgu sunulmaktadır. Bu vaka, uterusa komşu yapılara uzanım gösteren subseröz miyomların da torsiyon açısından değerlendirilmesi gerektiğini vurgulamaktadır.

METOD

76 yaşında kadın hasta medikal tedaviye kısa süreli yanıt veren ağrı şikayeti ile kadın doğum polikliniğimize başvurdu. Hasta daha önceden geçirilmiş 3 vajinal doğum öyküsü mevcuttu, geçirilmiş batın cerrahisi yoktu. Bilinen diabetes mellitus ve hipertansiyon tanılı olan hastaya yapılan transvajınal ultrasonda uterus boyutları yaşa göre artmış , endometrıal kavıte 3 mm , en buyugu 7 cm olan multipl hiperekojen görünümde (myom ?) pelvik yer kaplayıcı lezyon ve batıni çi sıvama tarzı mayii izlenmiştir.Hastadan alınan Ca 125 , Ca 19-9, Ca 15-3 sonuçları ve preoperatif dönemde istenen hemogram dahil rutin kan değeleri normal , vital bulguları stabildi,. Hastada akut batın tablosu izlenmemekteydi. Fizik muayenede batın hassas defans negatif rebound negatifti. İstenen kontrastlı pelvik mr da en büyüğü 7.5 cm çapında multipl myom nodülleri izlenmiştir. Endometrial örneklemesi, endometrial atrofi olarak raporlandı.Hastaya yapılan laparoskopik cerrahide Fundusta 5 cm subseröz myom, sağ tubal bölgede yaklaşık 2.5*3cm ve 1.5*2 cm boyutlarında torsiyone olmuş 2 adet myom izlendi. Hastaya laparoskopik histerektomi ve bilateral salpingooferektomi işlemi yapıldı. Patoloji sonucu leiomyom olarak rapor edildi.Hasta erken ve geç posteroperatif dönemde komplikasyon yaşamadı.

TARTIŞMA- SONUÇ

Uterin leiomyomlar, üreme çağındaki kadınlarda sık rastlanan benign tümörler olmakla birlikte, postmenopozal dönemde görülme sıklıkları belirgin şekilde azalır [10]. 76 yaşında, postmenopozal bir hastada leiomyom saptanması ve özellikle tubal yerleşimli bir miyomun varlığı, oldukça nadir ve klinik açıdan dikkat çekicidir. Tubal lokalizasyonlu leiomyomlar, genellikle uterusun subseröz bölgelerinden köken alarak tuba uterinaya ya da geniş bağlara doğru uzanım gösteren nadir varyantlar olarak tanımlanmaktadır [11]. Ancak bazı vakalarda myometriumdan bağımsız olarak tubal düz kas dokusundan geliştiği düşünülen primer tubal leiomyomlar da bildirilmiştir [12].

Preoperatif tanı güçtür; çünkü özgül klinik ya da görüntüleme bulguları bulunmamaktadır. Bu nedenle apandisit, over torsiyonu ve miyom dejenerasyonu gibi diğer akut batın nedenlerinin dışlanması gerekir .

Ultrasonografi, kitleyi tanımlamakta etkili olsa da torsiyon tanısını tek başına saptamada yetersizdir. Doppler'da azalmış kan akımı şüphe uyandırabilir. BT, özellikle torsiyon şüphesinde tanıya katkı sağlar; kontrast tutulumunun azalması, periferal halkasal kontrast artışı ve eşlik eden effüzyon gibi bulgular tanıyı destekler . MRG ise ideal görüntüleme yöntemi olmakla birlikte her merkezde erişilebilir değildir. Acil cerrahi planlanan olgularda laparoskopi veya laparatomi gold standarttır

Postmenopozal dönemde saptanan leiomyomlar, malignite potansiyeli açısından dikkatle değerlendirilmelidir. Özellikle hızlı büyüme, nekroz, atipik görüntüleme bulguları veya non-spesifik pelvik ağrı semptomları olan hastalarda, leiomyosarkom gibi malign neoplazilerle ayırıcı tanı yapılması önem taşır [13]

Tubal leiomyomlar nadir görülen yapılar olmakla birlikte, over tümörleri veya paratubal kitlelerle karışabilirler. Tanı genellikle postoperatif histopatolojik değerlendirme ile konulmaktadır [11]. Olgumuzda da sağ tubada izlenen solid yapı, histopatolojik olarak leiomyom ile uyumlu bulunmuştur. Literatürde benzer şekilde postmenopozal dönemde, genellikle pelvik kitle şikâyetiyle başvuran hastalarda tubal leiomyomlar tanımlanmıştır [14,15].

Minimal invaziv cerrahi tekniklerin gelişmesi ile birlikte, laparoskopik yaklaşımlar özellikle benign jinekolojik lezyonların tedavisinde altın standart haline gelmiştir. Hastamızda da laparoskopik histerektomi ve bilateral salpingooferektomi başarıyla gerçekleştirilmiş, postoperatif dönem sorunsuz seyretmiştir. Cerrahi yaklaşım, hastanın yaşı, fertilite durumu ve miyomun özelliklerine göre belirlenmelidir. Bizim olgumuzda hasta yaşı nedeniyle histerektomi ve bilateral salpingooferektomi tercih edilmiştir.

Kaynaklar:

1. Buttram VC, Reiter RC. Uterine leiomyomata: etiology, symptomatology, and management. *Fertil Steril.* 1981;36(4):433-45.
2. Stewart EA. Uterine fibroids. *Lancet.* 2001;357(9252):293-8.
3. Fasih N, et al. Leiomyomas beyond the uterus: unusual locations, rare manifestations. *Radiographics.* 2008;28(7):1931-48.
4. Goyal LD, et al. Paratubal leiomyoma mimicking ovarian mass: a rare case report. *J Clin Diagn Res.* 2016;10(8):QD04–QD05.
5. Jain N, et al. Torsion of a large pedunculated subserosal fibroid: a rare cause of acute abdomen. *BMJ Case Rep.* 2013;2013:bcr2013009899.
6. Ciavattini A, et al. Management of fibroids in the perimenopausal woman. *Maturitas.* 2014;79(2):145–51.
7. Park JY, et al. MR imaging findings of uterine myoma with red degeneration: case series and literature review. *Radiology.* 2011;259(3):825–33.
8. Takeuchi H, et al. Torsion of uterine leiomyoma: a rare cause of acute abdominal pain.*J Minim Invasive Gynecol.* 2007;14(4):500–502.
9. Stewart EA. Uterine fibroids. *Lancet.* 2001;357(9252):293–298.
10. Fasih N, et al. Leiomyomas beyond the uterus: Unusual locations, rare manifestations. *Radiographics.* 2008;28(7):1931–1948.
11. Goyal LD, et al. Paratubal leiomyoma mimicking ovarian mass: A rare case report. *J Clin Diagn Res.* 2016;10(8):QD04–QD05.
12. Singh P, et al. Primary leiomyoma of the fallopian tube: A rare entity. *J Obstet Gynaecol India.* 2011;61(6):684–686.
13. Kapp DS, et al. Uterine sarcoma: incidence, survival and treatment. *Am J Obstet Gynecol.* 2008;198(6):559.e1–9.
14. Lee CH, et al. A huge paratubal leiomyoma mimicking an ovarian malignancy: A case report. *Gynecol Oncol Rep.* 2020;34:100639.
15. Sahoo MR, et al. Leiomyoma of the fallopian tube: A rare entity. *J Clin Diagn Res.* 2013;7(1):157–158.

S-04 Transvajinal Natural Orifis Transluminal Endoskopik Cerrahi (Vnotes) Tekniği Ve Tek Port Laparoskopiyi Birleştiren Retroperitoneal Pelvik ve Paraaortik Lenfadenektomi Için Yeni, Daha Az Invaziv Bir Yaklaşım

Kevser Arkan[1], **Gül Çavuşoğlu Çolak**[2], Ali Deniz Erkmen[2]
1 Diyarbakır Gazi Yaşargil Eğitim ve Araştırma Hastanesi
2 Diyarbakır Gazi Yaşargil Eğitim ve Araştırma Hastanesi

Transvajinal doğal orifis transluminal endoskopik cerrahi (vNOTES) tekniği ve tek port laparoskopiyi birleştiren retroperitoneal pelvik ve para- aortik lenfadenektomi için yeni, daha az invaziv bir yaklaşım İÇERİK/ARKA PLAN Transvajinal doğal orifis transluminal endoskopik cerrahi (vNOTES) güvenli ve uygulanabilir bir tekniktir. Konvansiyonel vajinal cerrahinin endikasyonlarını genişletmektedir. Yakın zamanda, endometriyal kanser hastaları için vNOTES yaklaşımıyla yeni bir retroperitoneal sentinel lenf nodu biyopsisi tanımlanmıştır. Ekstraperitoneal laparoskopik para- aortik lenf adenektominin endometriyal karsinom ve serviks kanseri evrelemesinde uygulanabilir bir teknik olduğu bildirilmiştir. Ancak, vNOTES ile ekstraperitoneal tek port laparoskopik lenfadenektominin endometriyal karsinom evrelemesi için kombinasyonu bugüne kadar araştırılmamıştır. METODOLOJİ Bu videoda menopoz sonrası kanama şikayeti ile başvuran 53 yaşındaki bir kadının cerrahi tedavisi sunulmaktadır. Endometrial örneklemesinde endometrioid tip Grade 3 endometriyal karsinom saptandı. İleri tetkiklerde metastaz saptanmadı. VNOTES tekniği ve tek port ekstraperitoneal laparoskopiyi birleştiren pelvik ve para- aortik total retroperitoneal lenfadenektomi uygulandı. SONUÇLAR Ameliyat süresi 210 dakika ve ortalama kan kaybı yaklaşık 150 mL idi. Ameliyat sonrası görsel analog skala (VAS) ağrı skorları 6. saatte 6 ve 24. saatte 1 idi. Hasta ameliyattan 30 saat sonra taburcu edildi. Nihai patolojide endometrioid tip Grade 3 endometriyal kanser, %50'den fazla miyometrial invazyon ve lenfovasküler alan invazyonu saptandı. Ayrıca 24 pelvik ve 21 para- aortik reaktif lenf nodu rapor edildi. Ameliyat sonrası brakiterapi planlandı. SONUÇ Sonuç olarak, vNOTES yaklaşımı ameliyat sonrası hızlı iyileşme sağlar ve trokar veya kesi ile ilgili komplikasyonlara yol açmaz. Ayrıca, retroperitoneal vNOTES yaklaşımı pelvik lenf nodlarına kolay erişim sağlar ve abdominal port yerleştirilmesi sırasında peritoneal yırtıklar veya gaz kaçağı gibi girişle ilgili ve batın içi adezyonar, obezite ve barsak hareketi gibi sebeplerle oluşan cerrahi alan manuplasyon zorluğu risklerini azaltarak tek port ekstraperitoneal para- aortik lenfadenektomi yapılmasına izin verir. DİSCLOSURE Bu video, vNOTES ve tek port laparoskopi kombinasyonunun, yüksek dereceli endometriyal kanser hastalarında bilateral pelvik ve para- aortik lenfadenektomi yapmak için ne zaman uygun olabileceğini göstermektedir.

Anahtar Kelimeler: Endometrium Kanseri , Minimal İnvaziv Cerrahi, V-NOTES, Evreleme Cerrahisi

A New, Less Invasive Endometrial Cancer Staging Surgery Technic : Retroperitoneal Full Pelvic And Paraaortic Lymphadenectomy Via Combining The Transvaginal Natural Orifice Transluminal Endoscopic Surgery (Vnotes) Technique And Single-Port Laparoscopy

A novel, less invasive approach for retroperitoneal pelvic and para-aortic lymphadenectomy combining transvaginal natural orifice transluminal endoscopic surgery (vNOTES) technique and single port laparoscopy CONTENT/BACKGROUND Transvaginal natural orifice transluminal endoscopic surgery (vNOTES) is a safe and feasible technique. It expands the indications for conventional vaginal surgery. Recently, a new retroperitoneal sentinel lymph node biopsy for endometrial cancer patients using the vNOTES approach has been described. Extraperitoneal laparoscopic para-aortic lymph adenectomy has been reported to be a feasible technique for staging endometrial carcinoma and cervical cancer. However, the combination of vNOTES with extraperitoneal single port laparoscopic lymphadenectomy for endometrial carcinoma staging has not been investigated to date. METHODOLOGY This video presents the surgical management of a 53-year-old woman who presented with postmenopausal bleeding. Endometrial sampling revealed endometrioid type Grade 3 endometrial carcinoma. No metastasis was detected in further investigations. Pelvic and para-aortic total retroperitoneal lymphadenectomy combining VNOTES technique and single port extraperitoneal laparoscopy was performed. CONCLUSIONS. The operative time was 210 minutes and the mean blood loss was approximately 150 mL. Postoperative visual analog scale (VAS) pain scores were 6 at 6 hours and 1 at 24 hours. The patient was discharged 30 hours after surgery. The final pathology revealed endometrioid type Grade 3 endometrial cancer with more than 50% myometrial invasion and lymphovascular space invasion. In addition, 24 pelvic and 21 para-aortic reactive lymph nodes were reported. Postoperative brachytherapy was planned. CONCLUSION In conclusion, the vNOTES approach provides rapid postoperative recovery and does not lead to trocar or incision-related complications. Furthermore, the retroperitoneal vNOTES approach provides easy access to the pelvic lymph nodes and allows single-port extraperitoneal para-aortic lymphadenectomy, reducing the risks of access-related problems such as peritoneal tears or gas leakage during abdominal port placement and surgical site manipulation difficulties due to intra-abdominal adhesions, obesity and bowel movement. DISCLOSURE This video demonstrates when the combination of vNOTES and single port laparoscopy may be appropriate to perform bilateral pelvic and para-aortic lymphadenectomy in patients with high-grade endometrial cancer.

Keywords: Endometrium Cancer, Minimally Invasive Surgery, V-NOTES, Staging Surgery

S-05 Endometriozise Bağlı Rektal Obstrüksiyon

Can Ata[1], Ufuk Atlıhan[2]
1 Buca Seyfi Demirsoy Eğitim ve Araştırma Hastanesi
2 Manisa Merkezefendi Devlet Hastanesi

Giriş Endometriozis, uterusun dışında endometrial benzeri bezlerin ve stromanın varlığı olarak tanımlanır (1). Üreme çağında olan ve pelvik rahatsızlık ve kısırlık gösteren kadınların yaklaşık %10'unun endometriozis olduğu düşünülmektedir. Periton yüzeyinin 5 mm'den daha aşağısına uzanan bir endometriozis türü derin infiltratif endometriozis (DIE) olarak bilinir (3). Endometriozisin en yaygın lokalizasyonları viseral periton ve overlerdir. Ekstragenital lezyonlar yaygın olabilse de, sindirim sistemi en sık etkilenen bölgedir. Olgu sunumu Acil serviste karın ağrısı nedeniyle takip edilen ve ön tanısı ile ileus olan 34 yaşında bir hasta konsülte edildi. Hastanın yatışından 6 gün önce başlayan sol alt karın ağrısı ve 3 gün önce başlayan kusma şikayetleri vardı. Hastanın BMI değeri 24,1 kg/m2 olup son bir haftada 3 kg kaybettiğini tarif ediyor. Fizik muayenesinde sol alt karında koruma ve karında şişkinlik mevcuttu. Hastanın vital bulguları değerlendirildiğinde; ateşi 37,2 ◦C, WBC:17,300/L, CRP: 58 mg/L, CA-125: 181,4 U/mL ve CA 15-3: 83,8 U/mL idi. Hastanın daha önce iki kez derin infiltratif endometriozis ameliyatı geçirdiği belirlendi. Hasta operasyon sonrası progesteron tedavisi önerildiğini ancak tedaviyi reddettiğini ve 4 yıl boyunca kontrole gitmediğini belirtti. Posterior-anterior abdominal grafide kalın bağırsak segmentlerinde ciddi dilatasyon görüldü (Şekil 1). Hasta 2 gün önce lavman yaptırdığını ancak dışkılayamadığını belirtti. Kontrastlı bilgisayarlı tomografide rektum duvarında şişlik ve kolon dilatasyonu görüldü (Şekil 2). Kolonoskopi değerlendirmesinde rektosigmoid bileşke seviyesinde lümen içerisinde belirli bir şekli olmayan kitle ve çevresinde intraluminal seviyede ülseratif alanlar görüldü (Şekil 3). Tartışma ve sonuçlar Endometriozis kalın bağırsakta görülebilmesine rağmen obstrüksiyon olasılığı çok düşüktür. Sindirim sistemi, periton ve overlerden sonra endometriozisin en sık görüldüğü üçüncü bölge olarak bilinmektedir. İntestinal endometriozis tüm endometriozis vakalarının %10'unda görülür (12). Büyük bağırsak, rektosigmoid ve sigmoid en sık etkilenen ekstragenital organlardır (13).

Anahtar Kelimeler: endometriosis, rektal obstrüksiyon

Abstract: Endometriosis is defined as the presence of endometrial like glands and stroma outside the uterus. About 10% of women who are of reproductive age and exhibit pelvic discomfort and infertility are thought to have endometriosis. A kind of endometriosis that extends morexthan 5 mm belowxthe peritonealisurface is known as deep infiltrative endometriosis. The most common localizations of endometriosis are the visceral peritoneum and ovaries. Although extragenital lesions can be common, the digestive system is the most commonly affected area. Presentation of case A 34-year-old patient who was followed up in the emergency department due to abdominal pain with a preliminary diagnosis of ileus was consulted. She had complaints of left lower abdominal pain that started 6 days before admission and vomiting that started 3 days ago. The patient's BMI value is 24,1 kg / m2 and she describes a loss of 3 kg in the last week. Physical

examination revealed guarding in the left lower abdomen and abdominal distension. In evaluating the patient's vital signs; fever was 37.2 ◦C, WBC:17.300/L, CRP:58 mg/L, CA-125:181.4 U/mL, and CA 15-3:83.8 U/mL. It was determined that the patient had a history of two previous deep infiltrative endometriosis surgeries. The patient stated that progesterone treatment was recommended after the operation, but she refused the treatment and did not go for a check-up for 4 years. Posterior-anterior abdominal x-ray revealed severe dilatation in the large intestine segments (Figure 1). The patient stated that she had an enema 2 days ago, but he could not defecate. Contrast-enhanced computed tomography revealed swelling in the rectal wall and colonic dilatation. Colonoscopy evaluation revealed a mass without a specific shape within the lumen at the level of the rectosigmoid junction and ulcerative areas at the intraluminal level around it . Discussion and conclusions Although endometriosis can be seen in the large intestine, the probability of obstruction is very low. The digestive system is known as the third most common site of endometriosis after the peritoneum and ovaries. Intestinal endometriosis occurs in 10% of all endometriosis cases . The large intestine, rectosigmoid and sigmoid are the most commonly affected extragenital organs

Keywords: endometriosis, rectal obstruction

Rectal Obstruction Due To Endometriosis

Introduction

Endometriosis is defined as the presence of endometrial like glands and stroma outside the uterus (1). About 10% of women who are of reproductive age and exhibit pelvic discomfort and infertility are thought to have endometriosis. A kind of endometriosis that extends more than 5 mm below the peritoneal surface is known as deep infiltrative endometriosis (DIE) (3). The most common localizations of endometriosis are the visceral peritoneum and ovaries. Although extragenital lesions can be common, the digestive system is the most commonly affected area. The most common areas are the rectosigmoid junction and rectum. In addition, the sigmoid, cecum, appendage and right colon are affected (4). In the coexistence of adenomyosis and endometriosis, the incidence of endometriotic focus increases, especially in deep infiltrative endometriosis and extragenital areas (5). When adenomyosis and endometriosis coexist, the risk of infertility as well as distant organ spread increases (6). In the presence of suspicion of DIE, clinical examination is very important to detect nodules or indurations. Preoperative evaluation of DIE often requires pelvic MRI and endovaginal ultrasound or transrectal ultrasonography. In the case of DIE, preoperative preparation often focuses on the primary organ (7,8). When the relationship between the large intestine and the endometriotic focus is evaluated, it is generally difficult to make a finding with colonoscopy because the lesion comes from inside the abdominal cavity. Malignancies originating from the rectum and colon arise from the colon mucosa and can be easily seen with colonoscopy and biopsied (9). Intestinal endometriosis occurs in approximately 10% of all cases (10). It is very important to distinguish the presence of peripheral endometriosis in the rectum from inflammatory or malignant diseases (11). However, since obstructive bowel endometriosis is often difficult to diagnose preoperatively, postoperative histopathological examination can be guiding to make a definitive diagnosis. In this article, we aimed to describe the case of rectal obstructive endometriosis.

Presentation of case

A 34-year-old patient who was followed up in the emergency department due to abdominal pain with a preliminary diagnosis of ileus was consulted. She had complaints of left lower abdominal pain that started 6 days before admission and vomiting that started 3 days ago. The patient's BMI value is 24,1 kg / m2 and she describes a loss of 3 kg in the last week. Physical examination revealed guarding in the left lower abdomen and abdominal distension. In evaluating the patient's vital signs; fever was 37.2 ◦C, WBC:17.300/L, CRP: 58 mg/L, CA-125: 181.4 U/mL, and CA 15-3: 83.8 U/mL. It was determined that the patient had a history of two previous deep infiltrative endometriosis surgeries. The patient stated that progesterone treatment was recommended after the operation, but she refused the treatment and did not go for a check-up for 4 years. Posterior-anterior abdominal x-ray revealed severe dilatation in the large intestine segments (Figure 1). The patient stated that she had an enema 2 days ago, but he could not defecate. Contrast-enhanced computed tomography revealed swelling in the rectal wall and colonic dilatation (Figure 2). Colonoscopy evaluation revealed a mass without a specific shape within the lumen at the level of the rectosigmoid junction and ulcerative areas at the intraluminal level around it (Figure 3). Nonspecific inflammatory changes were reported in the histopathological examination of the biopsy material taken during colonoscopy. It was thought that the mass for which a biopsy sample was taken caused colorectal obstruction. However, the biopsy result could not differentiate the mass as benign or malignant. After consultation with general surgery, the patient's proctectomy operation was planned and performed by the relevant department. It was resected from the rectum with an intraluminal mass measuring approximately 4.5 cm x 3.8 cm (Figure 4). Total luminal obstruction and inflamed fibrotic tissue around it were observed in the area where the mass was removed. In microscopic examination, endometrium was detected in the rectum muscularis propria and submucosa layers (Figure 5). The presence of malignancy was excluded and rectal endometriosis was detected. The patient was discharged on the 21st postoperative day. No findings were observed at 3, 6 and 12 months postoperative follow-up.

Discussion and conclusions

Although endometriosis can be seen in the large intestine, the probability of obstruction is very low. The digestive system is known as the third most common site of endometriosis after the peritoneum and ovaries. Intestinal endometriosis occurs in 10% of all endometriosis cases (12). The large intestine, rectosigmoid and sigmoid are the most commonly affected extragenital organs (13). Many theories, such as retrograde spread, vascular spread, colon metaplasia and autoimmune disease theory put forward by Sampson, have tried to explain the pathogenesis of endometriosis (14). In the presence of intestinal endometriosis, abnormal endometrial tissue adheres densely to the peritoneum and intestinal wall due to the effect of ovarian hormones. Defined as cyclical bleeding: inflammation and fibrosis occur around the lesion as a result of shedding and proliferation cycles. Secondary to chronic fibrosis that occurs in the process, it may surround the intestine or grow into the lumen, causing obstruction. (15). Preoperative diagnosis of colorectal obstructive endometriosis is very difficult due to the lack of definitive diagnostic, clinical, sonographic or radiological findings characteristic of endometriosis. Digestive system symptoms due to endometriosis; It can mimic many diseases such as irritable bowel syndrome, infectious disease, ischemic colitis, inflammatory bowel disease, and malignancies. In cases of intestinal endometriosis infiltrating the sigmoid colon, laparoscopic segmental colectomy may be required, which has benefits in terms of pain, quality of life, and infertility and provides full macroscopic patency of the rectum (16,17). However, because endometriosis is a benign condition and the morbidity of surgery should be kept low, it is important to make the decision regarding bowel resection carefully. It has been reported that in patients who underwent laparoscopic colorectal resection for colorectal endometriosis, pelvic symptoms completely disappeared in 71% of the patients (18). However, in cases of endometriosis located in the sigmoid region, sigmoid resection

or especially high anterior resection is recommended since it is technically impossible to perform discoid excision in the sigmoid colon. Effective treatment of colorectal endometriosis should eliminate endometrial stimulation, improve symptoms, and provide medical and surgical options. Medical treatments such as danazol, gonadotropin-releasing hormones, and prostaglandin inhibitors are contraindicated in patients wishing to become pregnant. It is often not effective for colorectal obstructive endometriosis (19). Colorectal obstructive endometriosis is relatively rare in our country and it is not always easy to distinguish it from malignancy. If various gastrointestinal symptoms occur in women of reproductive age, colorectal obstructive endometriosis should be considered in the differential diagnosis and endoscopic methods should be used if necessary in these patients.

References

1. Chapron C, Fauconnier A, Dubuisson JB, Barakat H, Vieira Breart G (2003) Deep infiltrating endometriosis: relation between severity of symptoms and extent of disease. Hum Reprod 18:760–766
2. Prescott J, Farland LV, Tobias DK, et al. A prospective cohort study of endometriosis and subsequent risk of infertility. Hum Reprod 2016;31:1475-82. doi:10.1093/humrep/dew085
3. Philippe R. Koninckx, Anastasia Ussia, Leila Adamyan, Arnaud Wattiez, Jacques Donnez, Deep endometriosis: definition, diagnosis, and treatment, Fertility and Sterility, Volume 98, Issue 3, 2012, Pages 564-571. https://doi.org/10.1016/j.fertnstert.2012.07.1061.
4. Weed JC, Ray JE (1987) Endometriosis of the bowel. Obstet Gynecol 69:727–730
5. Atlıhan, U., Yavuz, O., Avşar, H. A., Ata, C., Erkılınç, S., & Bildacı, T. B. (2024). Vitamin D evaluation in adenomyosis: A retrospective cross-sectional study. Turk J Obstet Gynecol, 21(2), 98-103.
6. ATLIHAN, Ufuk, and Ümit DERUNDERE. "Results Of Spontaneous Pregnancy After Hysterosalpingography İn Patients With Unexplained Infertility." Journal of Pharmaceutical Negative Results (2022): 1847-1852.
7. Yela, D. A., Vitale, S. G., Vizotto, M. P., & Benetti-Pinto, C. L. (2021). Risk factors for recurrence of deep infiltrating endometriosis after surgical treatment. Journal of Obstetrics and Gynaecology Research, 47(8), 2713-2719.
8. Rubod, C. (2020). Pre and postoperative lower urinary tract dysfunction associated with deep infiltrating endometriosis: A prospective observational study. EC Gynaecology, 9, 40-48.
9. Biscaldi E, Barra F, Leone Roberti Maggiore U, Ferrero S. Other imaging techniques: Double-contrast barium enema, endoscopic ultrasonography, multidetector CT enema, and computed tomography colonoscopy. Best Pract Res Clin Obstet Gynaecol. 2021 Mar;71:64-77. doi: 10.1016/j.bpobgyn.2020.05.011. Epub 2020 Jun 8. PMID: 32698994.
10. Forsgren H, Lindhagen J, Melander S, Wågermark J. Colorectal endometriosis. Acta Chir Scand 1983;149:431–5.
11. Mourthé de Alvim Andrade M, Batista Pimenta M, de Freitas Belezia B, Duarte T. Rectal obstruction due to endometriosis. Tech Coloproctol 2008;12:57–9
12. Jubanyik KJ, Comite F. Extrapelvic endometriosis. Obstet Gynecol Clin North Am 1997;24:411–40.

13. Athmanathan N, Sehdev VK, Walsh TH. Endometriosis of the sigmoid colon: a diagnostic problem. Br J Clin Pract 1990;44:658–60
14. Rock JA, Markham SM. Pathogenesis of endometriosis. Lancet 1992;340:1264–7
15. Bergqvist A. Extragenital endometriosis. Eur J Surg 1992;158:7–12.
16. Dubernard G, Rouzier R, David-Montefiore E, Bazot M, Darai E. Use of the SF-36 questionnaire to predict qualityof-life improvement after laparoscopic colorectal resection for endometriosis. Hum Reprod 2008; 23: 846-851 [PMID: 18281681 DOI: 10.1093/humrep/den026]
17. Meuleman C, D'Hoore A, Van Cleynenbreugel B, Beks N, D'Hooghe T. Outcome after multidisciplinary CO2 laser laparoscopic excision of deep infiltrating colorectal endometriosis. Reprod Biomed Online 2009; 18: 282-289 [PMID: 19192351]
18. Campagnacci R, Perretta S, Guerrieri M, Paganini AM, De Sanctis A, Ciavattini A, et al. Laparoscopic colorectal resection for endometriosis. Surg Endosc 2005;19:662–4.
19. Giudice LC. Clinical practice: endometriosis. N Engl J Med 2010;362:2389–98.

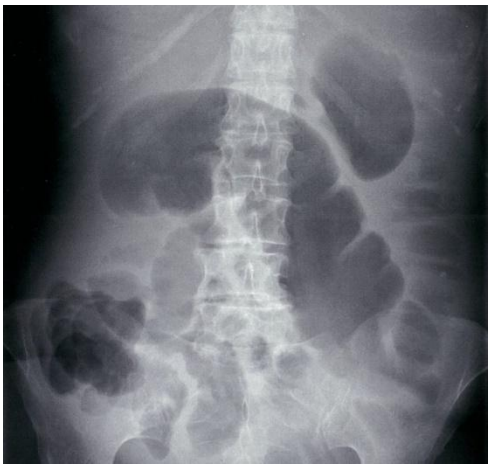

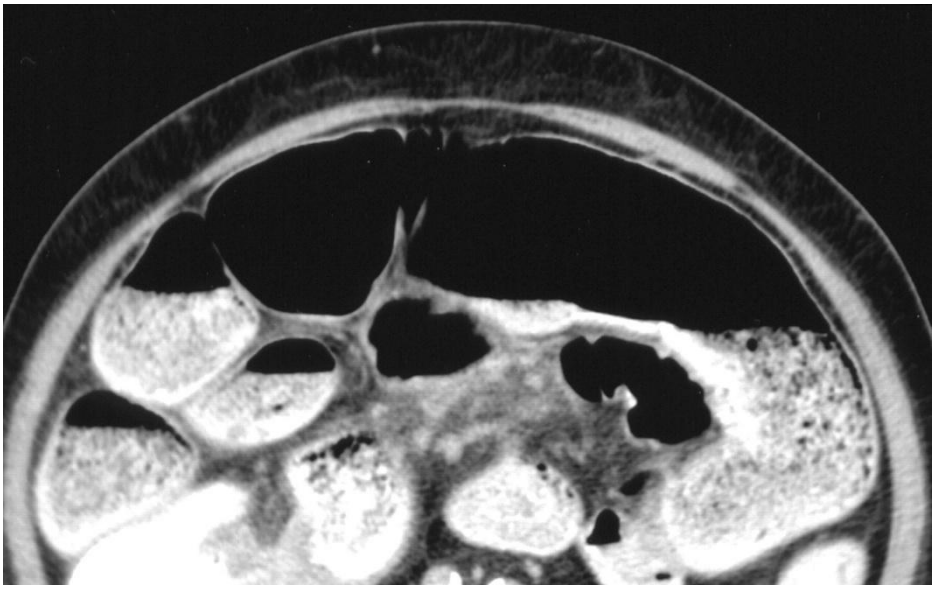

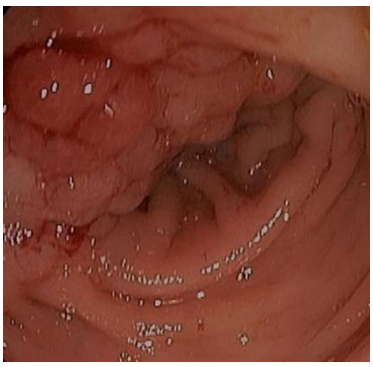

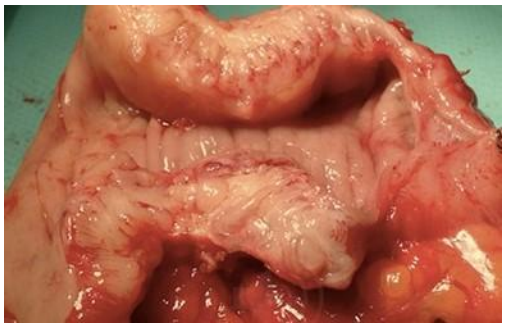

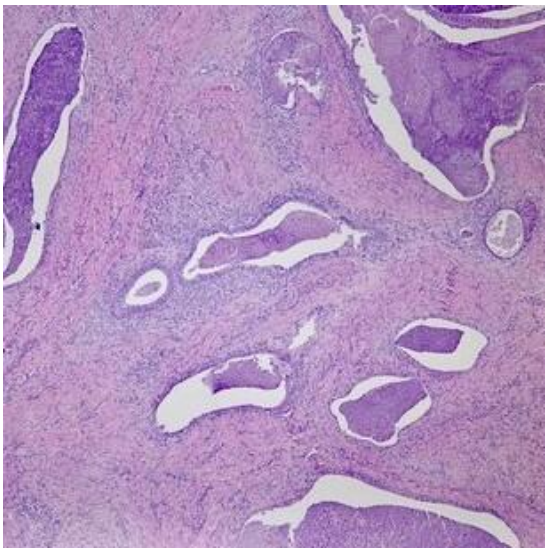

S-06 Polikistik Over Sendromu Tanılı Adolesan ve Erişkinlerde Laboratuar Parametrelerinin Karşılaştırılması

Ufuk Atlıhan[1], Can Ata[2]
1 Manisa Merkezefendi Devlet Hastanesi
2 Buca Seyfi Demirsoy Eğitim ve Araştırma Hastanesi

Amaç: Çalışmamızın amacı polikistik over sendromu (PKOS) tanısı almış adolesan dönemdeki ve yetişkin dönemdeki hastalarda laboratuvar parametrelerini karşılaştırmaktır. Gereç ve yöntem: Çalışmamıza Ocak 2022-2024 yılları arasında PKOS tanısı koyulan 14-18 yaş arası 30 adolesan ile 24-32 yaş arasındaki 30 yetişkin dahil edilmiştir. PKOS tanısı Rotterdam kriterlerine göre koyulmuştur. Çalışmaya dahil edilen hastaların, vücut kitle indeksi, folikül stimüle edici hormon (FSH), lüteinizan hormon (LH), estradiol (E2), prolaktin (PRL), tiroid stimüle edici hormon (TSH), total testosteron, serbest testosteron, HOMA IR ve HbA1C değerleri retrospektif olarak karşılaştırılmıştır. Bulgular: Gruplar arasında vücut kitle indeksi, FSH, PRL, TSH ve HbA1C açısından istatistiksel olarak anlamlı fark saptanmadı. LH düzeyi ve total testosteron düzeyi adolesan grupta anlamlı yüksek saptandı (p=0.016, p=0.012, sırasıyla). Serbest testosteron ve HOMA-IR düzeyi adolesan grupta anlamlı yüksek saptandı (p=0.002, p=0.018, sırasıyla). Sonuç: Çalışmamızda, hiperandrojenizm ve HOMA-IR değerleri adolesan gruptaki kadınlarda yetişkin gruptaki kadınlara göre daha yüksek saptandı. Gruplar arasındaki farkın nedeni olarak bu dönemde meydana gelen metabolik değişiklikler gösterilebilir.

Anahtar Kelimeler: Adolesan, erişkin, polikistik over sendromu

Comparison Of Laboratory Parameters In Adolescents And Adults Diagnosed With Polycystic Ovary Syndrome

Aim: The aim of our study is to compare laboratory parameters in adolescents and adults diagnosed with polycystic ovary syndrome. Material and method: Our study included 30 adolescents aged 14-18 and 30 adults aged 24-32 who were diagnosed with polycystic ovary syndrome between January 2022-2024. Polycystic ovary syndrome was diagnosed according to the Rotterdam criteria. Body mass index (BMI), follicle stimulating hormone (FSH), luteinizing hormone (LH), prolactin (PRL), thyroid stimulating hormone (TSH), total testosterone, free testosterone, HOMA IR and HbA1C values of the patients included in the study were compared retrospectively. Results: There was no statistical significance between the groups in terms of BMI, FSH, PRL, TSH and HbA1C. LH level and total testosterone level were found to be significantly higher in the adolescent group (p=0.016, p=0.012, respectively). Free testosterone and HOMA-IR values were found to be significantly higher in the adolescent group (p=0.002, p=0.018, respectively). Conclusion: In our study, hyperandrogenism and HOMA-IR values were found to be higher in adolescent women than in adult women. The reason for the difference between the groups may be the metabolic changes that occur during this period.

Keywords: Adolescent, adult, polycystic ovary syndrome

GİRİŞ

Polikistik over sendromu (PKOS), kadınların %5-18'ini etkileyen, yaşam boyu etkilenmiş kadınlarda üreme, metabolik ve psikolojik etkileri olan bir sendromdur. PCOS'un nedeni karmaşıktır. Genetik ve epigenetik duyarlılık, hipotalamik ve over disfonksiyonu, aşırı androjen maruziyeti, insülin direnci ve obeziteyle ilişkili mekanizmaları içerir. (1). Bozukluğun kesin tanımı ve üç tanı kriterinin birbirine göre önemi hala tartışmalıdır. PKOS'un nedeni bilinmemektedir, ancak çalışmalar gebelik ortamı, yaşam tarzı faktörleri veya her ikisinden etkilenen güçlü bir genetik bileşen olduğunu ileri sürmektedir (2). 2003 yılında Rotterdam ESHRE-ASRM çalışma grubu tarafından, aşağıdaki kriterlerden en az ikisinin varlığı: klinik veya biyokimyasal hiperandrojenizm, oligo-anovülasyon, polikistik overler olarak tanımlanmıştır (3). Ancak, adolesan dönemin doğası aynı zamanda fizyolojik anovülasyon ve menarşın ilk iki yılında düzensiz adet görme ve akne ile karakterizedir ve bu nedenle bu grubun normal bulguları PKOS semptomlarıyla örtüşebilir. Buna bağlı olarak PKOS açısından tanıyı daha sorunlu hale getirir. Adolesan popülasyon için özel olarak tanımlanmış tanı kriterleri yoktur ve mevcut PKOS kriterlerinin adolesan hastalarda uygulanabilirliği hala belirsizdir (4). Ergenlik, önemli metabolik ve hormonal değişikliklerin devam ettiği bir dönemdir. Özellikle ergenlik, hamilelikte görülenle aynı seviyelerde, insülin parametrelerinde belirgin bir azalma ile dikkat çekebilir. Aksi takdirde sağlıklı gençlerde, ergenliğin ortasında insülin seviyelerinde bir dip noktası görülür ve daha sonra ergenliğin devam eden sürecinde düzelir. Ancak insülin direncinin ergenliğe giren obez gençlerde çözülmediğine ve büyümenin kardiyometabolik riske yol açabileceğine dair veriler vardır. Adolesan dönemde insülin direncinin, altında yatan patofizyoloji ve hastalık riskinin artmasının nasıl artabileceği hakkında çok az şey bilinmektedir (5). Adolesan dönemin doğası gereği PKOS'lu adolesanlarla PKOS'lu yetişkinler arasında farklı klinik ve laboratuvar bulguları görülebilmektedir. Çalışmamızın amacı polikistik over sendromu tanılı adolesan ve yetişkinlerde laboratuar parametrelerinin karşılaştırılmasıdır.

YÖNTEM

Çalışmamız retrospektif gözlemsel bir çalışma olarak tasarlanmış ve Helsinki Prensipleri Bildirgesi doğrultusunda yapılmıştır. Tüm hastalardan bilgilendirilmiş onam formu alınmıştır. Çalışmaya etik kurul komitesinden 2024/20-79 sayılı etik kurul onayı alındıktan sonra başlandı. Çalışmaya Ocak 2022 ile 2024 yılları arasında jinekoloji kliniğimize başvuran ve adolesan dönemde olan 14-18 yaş arası PKOS tanısı konulan 30 hasta ile erişkin dönemde olan 24-32 yaş araşı PKOS tanısı konulan 30 hasta dahil edildi. Tüm hastaların PKOS varlığı yeni teşhis edilmiş olup, değerlendirilen tüm parametreleri herhangi bir tedavi almadan önceki döneme aittir. Hastaların tanısı için Rotterdam kriterleri kullanıldı: polikistik overler, hiperandrojenizmin klinik ve/veya biyokimyasal kanıtı ve oligo-ovülasyon ve/veya anovülasyon varlığı değerlendirildi. Cushing sendromu, hiperprolaktinemi, tiroid hastalığı, androjen salgılayan tümörler, konjenital adrenal hiperplazi ve 21-hidroksilaz eksikliği gibi hiperandrojenemi veya ovülasyon disfonksiyonunun alternatif nedenleri dışlama kriterleri olarak kabul edildi. Tüm hastaların yaş, vücut kitle indeksi, HbA1C, luteinizan hormon (LH), folikül stimüle edici hormon (FSH), tiroid stimüle edici hormon (TSH) serbest testosteron, total testosteron ve homeostasis model assessment for insulin resistance (HOMA-IR) düzeyleri hastane veri tabanından retrospektif olarak değerlendirildi. HOMA-IR, glukoz değeri (mg/dL) × insülin değeri (µU/mL)/405 olarak belirlendi. İstatistiksel analizde SPSS versiyon 26.0 (IBM Incx., Chicago, IL, ABD) istatistik programı kullanıldı. Dağılımın normalliğini değerlendirmek için Kolmogorov-Smirnov testi kullanıldı. Normal değişkenleri temsil etmek için ortalama ± standart sapma kullanıldı. Verilerin normal dağılım göstermesi durumunda, iki grubun ortalamalarını karşılaştırmak için bağımsız örneklem t-testi uygulandı. Sonuçların analizi için %95 güven aralığı seçildi. 0,05'ten küçük bir p değeri

istatistiksel olarak anlamlı kabul edildi.

BULGULAR

Adolesan PKOS grubunun yaş ortalaması, erişkin PKOS grubuna göre anlamlı düşük saptandı (p<0.001). LH düzeyi adolesan PKOS grubunda yetişkin PKOS grubuna göre anlamlı derecede yüksek saptandı (p=0.026). Serbest testosteron düzeyi adolesan PKOS grubunda yetişkin PKOS grubuna göre anlamlı derecede yüksek saptandı (p=0.018). Total testosteron düzeyi adolesan PKOS grubunda yetişkin PKOS grubuna göre anlamlı derecede yüksek saptandı (p=0.039). HOMA-IR düzeyi adolesan PKOS grubunda yetişkin PKOS grubuna göre anlamlı derecede yüksek saptandı (p=0.036) (Tablo 1).

Tablo 1. Gruplar arasındaki demografik ve laboratuvar verilerinin karşılaştırılması

	Adolesan grup (n=30)	Erişkin grup (n=30)	p
	ortalama ± SD		
Yaş	16.38±2.16	27.28±3.86	<0.001
Vücut kitle indeksi (kg/m2)	21.16±3.18	22.28±2.86	0.380
HbA1C (%)	4.86±0.88	5.02±0.66	0.720
LH (mIU/ml)	7.18±3.18	5.16±1.12	0.026
FSH (mIU/ml)	6.26±1.82	6.38±1.96	0.720
PRL (ng/ml)	17.58±2.46	17.86±3.18	0.870
TSH (mIU/ml)	2.22±1.04	1.98±1.18	0.280
Serbest testosteron (nmol/L)	2.82±0.80	2.11±0.62	0.018
Total testosteron (nmol/L)	48.88±22.62	34.62±17.68	0.039
HOMA-IR	3.5±2.1	2.6±1.6	0.036

FSH: folikül stimüle edici hormon, LH: lüteinizan hormon, TSH: tiroid stimüle edici hormon, PRL: prolaktin, HOMA-IR: homeostasis model assessment for insulin resistance

SONUÇ VE TARTIŞMA

Literatürde PKOS ile ilgili çok sayıda araştırma olmasına rağmen hem patofizyolojisi konusunda hem de farklı yaş gruplarından tanı konulmasında dikkate alınan kriterler açısından belirsizlikler devam etmektedir. Çalışmamızda adolesan PKOS grubunun yaş ortalaması, erişkin PKOS grubuna göre düşük saptandı. LH düzeyi, total testosteron düzeyi, serbest testosteron düzeyi ve HOMA-

IR düzeyi adolesan PKOS grubunda yetişkin PKOS grubuna göre anlamlı yüksek saptandı. Çalışmamızda adolesan PKOS grubu ile yeişkin PKOS grubu vücut kitle indeksi değerleri açısından anlamlı fark saptanmadı. Gülekli ve ark.'nın yaptığı çalışmada ise yetişkin PKOS grubunun ortalama vücut kitle indeksi, adolesan PKOS grubuna göre anlamlı derecede yüksek saptanmıştır (6). de Medeiros ve ark.'nın çalışmasında ise benzer şekilde yetişkin grubunda ortalama vücut kitle indeksi adolesan grubuna göre anlamlı derecede yüksek saptanmıştır (7). Literatürdeki çalışmalarda görülen farklı sonuçların nedeni olarak adolesan grup ile yetişkin grubun içindeki yaş ortalamasına bağlı heterojenite görülebilir. Çalışmamızda adolesan PKOS grubunda LH düzeyi yetişkin PKOS grubuna göre anlamlı yüksek saptandı. Gülekli ve ark.'nın yaptığı çalışmada ise LH düzeyi açısından gruplar arasında herhangi bir fark saptanmadı (6). de Medeiros ve ark.'nın çalışmasında ise benzer şekilde LH düzeyi açısından gruplar arasında herhangi bir fark saptanmadı (7). Jain ark.'nın çalışmasında ise LH düzeyi açısından gruplar arasında herhangi bir fark saptanmadı (8). Çalışmamızda adolesan PKOS grubunda total testosteron düzeyi erişkin PKOS grubuna göre anlamlı yüksek saptandı. Gülekli ve ark.'nın yaptığı çalışmada ise total testosteron düzeyi açısından gruplar arasında herhangi bir fark saptanmadı (6). de Medeiros ve ark.'nın çalışmasında total testosteron düzeyi adolesan PKOS grubunda anlamlı yüksek saptandı (7). Çalışmamızda adolesan PKOS grubunda serbest testosteron düzeyi yetişkin PKOS grubuna göre anlamlı yüksek saptandı. Gülekli ve ark.'nın yaptığı çalışmada serbest testosteron düzeyi açısından gruplar arasında herhangi bir fark saptanmadı (6). de Medeiros ve ark.'nın çalışmasında ise benzer şekilde serbest testosteron düzeyi açısından gruplar arasında herhangi bir fark saptanmadı (7). Jain ark.'nın çalışmasında ise serbest testosteron düzeyi açısından gruplar arasında herhangi bir fark saptanmadı (8). Çalışmamızda adolesan PKOS grubunda HOMA-IR düzeyi yetişkin PKOS grubuna göre anlamlı yüksek saptandı. Jain ark.'nın çalışmasında ise insülin ve ilişkili parametreleri açısından gruplar arasında herhangi bir fark saptanmadı (8). de Medeiros ve ark.'nın çalışmasında ise benzer şekilde HOMA-IR düzeyi açısından gruplar arasında herhangi bir fark saptanmadı (7). Sonuç olarak, PCOS'lu adolesan ve yetişkin hastaların özellikleri farklılıklar gösterebilir. Gruplar arasındaki farkın nedeni olarak bu dönemde meydana gelen metabolik değişiklikler gösterilebilir. Adolesan dönemden itibaren PKOS'un erken tanı ve tedavisi, uzun vadeli metabolik sonuçları kontrol etmek ve önlemek için önemlidir. Bu nedenle, adolesan dönemde PKOS tanısı için ek olarak destekleyici ve ayırt edici kriterlere ihtiyaç vardır.

KAYNAKÇA

1. Joham, Anju E., et al. "Polycystic ovary syndrome." The lancet Diabetes & endocrinology 10.9 (2022): 668-680.
2. Norman RJ, Dewailly D, Legro RS, Hickey TE. Polycystic ovary syndrome. *Lancet*. 2007;370(9588):685-697. doi:10.1016/S0140-6736(07)61345-2
3. Rotterdam ESHRE/ASRM - Sponsored PCOS consensus workshop groups. Revised 2003 consensus on diagnostic criteria and long-term health risks related to polycystic ovary syndrome (PCOS). Hum Reprod. 2004; 19:41-7.
4. Cırık DA, Dilbaz B. What do we know about metabolic syndrome in adolescents with PCOS? J Turk Ger Gynecol Assoc. 2014; 15:49 55.
5. Kelsey MM, Zeitler PS. Insulin Resistance of Puberty. *Curr Diab Rep*. 2016;16(7):64. doi:10.1007/s11892-016-0751-5
6. Gülekli, B., et al. "Endocrinological, ultrasonographic and clinical findings in adolescent and adult polycystic ovary patients: a comparative study." Gynecological Endocrinology 7.4 (1993): 273-277.

7. de Medeiros, S.F., de Medeiros, M.A.S., Barbosa, B.B. et al. Comparison of metabolic and obesity biomarkers between adolescent and adult women with polycystic ovary syndrome. Arch Gynecol Obstet 303, 739–749 (2021). https://doi.org/10.1007/s00404-020-05867-x
8. Jain, S., Jain, M. & Shukla, R.C. Correlation of Clinical, Hormonal, Biochemical and Ultrasound Parameters Between Adult and Adolescent Polycystic Ovarian Syndrome. J Obstet Gynecol India 72 (Suppl 1), 274–280 (2022). https://doi.org/10.1007/s13224-021-01557-z

S-07 V-Notes Ile Unilateral Salpingo-Ooferektomi: Matür Kistik Teratom Olgusu Ve Literatür İncelemesi

Mesut Ali Halisçelik[1]
1 Saglık Bilimleri Üniversitesi Gazi Yaşargil Eğitim ve Araştırma Hastanesi

Vaginal Natural Orifice Transluminal Endoscopic Surgery (V-NOTES), minimal invaziv cerrahinin avantajlarını sağlayan ve vajinal yolla giriş yapılan laparoskopik bir tekniktir.46 yaşında, 3 vajinal doğum öyküsü olan ve pelvik ağrı ile başvuran hastada, ultrason ve manyetik rezonans görüntüleme (MRG) sonucunda sol adnexial bölgede 55x50 mm boyutlarında, içerisinde solid komponent bulunan kistik bir lezyon saptandı. v notes ile USO yapıldı.V-NOTES, seçilmiş hastalarda adnexial patolojiler için etkili ve güvenli bir yöntemdir. Minimal invaziv cerrahinin avantajlarını sağlayarak hasta konforunu artırmaktadır. Bu vaka, V-NOTES'in jinekolojik cerrahide artan kullanım potansiyelini ve güvenliğini vurgulamaktadır.

Anahtar Kelimeler: V-NOTES, minimal invaziv cerrahi, vajinal transluminal cerrahi, adnexial kitle, matür kistik teratom, dermoid kist

Unilateral Salpingo-Oophorectomy With V-Notes: A Case Of Mature Cystic Teratoma And Literature Review

Mesut Ali Halisçelik[1]
1 Saglık Bilimleri University Gazi Yaşargil Training And Research Hospital

Vaginal Natural Orifice Transluminal Endoscopic Surgery (V-NOTES) is a laparoscopic technique that provides the advantages of minimally invasive surgery and is performed vaginally. A 46-year-old patient with a history of 3 vaginal deliveries and pelvic pain was diagnosed with a cystic lesion measuring 55x50 mm in the left adnexal region with a solid component as a result of ultrasound and magnetic resonance imaging (MRI). USO was performed with V-NOTES. V-NOTES is an effective and safe method for adnexal pathologies in selected patients. It increases patient comfort by providing the advantages of minimally invasive surgery. This case emphasizes the increasing potential and safety of V-NOTES in gynecologic surgery.

Keywords: v-notes, minimal invasive surgery, vaginal transluminal surgery, adnexal mass, mature cystic teratoma

S-08 Laktasyon Döneminde Kontrasepsiyon: Tersiyer Merkezde Yapılan Kesitsel Çalışma

Nurşen Kurtoğlu[1], **Gülhan Özüm**[1]
1 Bağcılar Eğitim ve Araştırma Hastanesi Kadın Hastalıkları ve Doğum Abd

Giriş:

Doğum sonrası kontraseptif kullanımı, olumsuz neonatal ve maternal sağlık sonuçlarıyla ilişkilendirilen kısa aralıklı gebelikleri önlemeye yardımcı olabilir. Dünya Sağlık Örgütü (WHO) ve Amerikan Kadın Hastalıkları ve Doğum Uzmanları Koleji'nin (ACOG) postpartum önerileri, kadınların bebeklerini 6 ay boyunca yalnızca emzirmeleri ve doğumdan sonra en az 18-24 ay boyunca gebelikten kaçınmayı önerir. Doğumdan sonra kontraseptif başlama zamanlaması, tıbbi eşlik eden hastalıklar ve yöntemin emzirmeye etkisi, kontrasepsiyon seçiminde önemlidir.

Postpartum ovulasyon doğum sonrası 45 ila 94 gün arasında olmaktadır ve bildirilen en erken ovulasyon doğumdan sonra 25 ve 27 gün olarak bildirilmiştir. Bir çalışmada hastaların %51'i postpartum 6 hafta bitmeden ilişkiye girmeye başladığını belirtmiştir. Venöz tromboembolik olay riski nedeniyle kombine hormonal kontraseptifler hariç tüm yöntemler doğum sonrası dönemde güvenli kabul edilmektedir.

Materyal-metod ve bulgular

Polikliniğimize başvuran ve laktasyon döneminde olan 90 hastanın kontrasepsiyon yöntemlerini ve demografik özelliklerini analiz ettik (tablo 1). Hastaların % 63'ü kontrasepsiyon yöntemini koitus interraptus olarak belirtti. %15'i postpartum dönemde RİA taktırmıştı. Hastaların %11'i kondom, %2'si oral kontraseptif, %2'si tüp ligasyonu ve %1'i DMPA ile korunuyordu. %2 'si hiç korunmadığını belirtti.

	0-6 ay (7 hasta) %8	**7-12 ay (23 hasta) %25**	**13 ay ve üstü (62 hasta) %67**
Yaş ortalaması	28	28	31,7
Hastalık öyküsü	Yok	1 diyabetus mellitus, 1 hipootiroid(medikal tedavi alıyor)	1 diyabetus mellitus (diyet yapmakta), 2 astım, 2 hipotroidi (medikal tedavi alıyor), 1hipertansiyon (medikal tedavi alıyor)
Gravida ort	3(min1-max5)	2,4 (min1- max7)	3,58 (min2- max7)
Parite ort	2,7(min1-max5)	2,1 (min1- max5)	2,86 (min1- max5)
Abort	0,2	0,26	0,6

Ektopik Gebelik	0	0	0,03
istenmeyen gebeklik	0	0	0,016
Son doğum zamanı	5,8 ay (min0- max6)	9 ay (min6- max12)	18,4 ay (min13- max30)
Doğum şekli	NSD:%43 cs:%57	NSD:%22, CS:%78	NSD:%91 CS:%9
Postpartum ilk adet	%43 laktasyon ameoresi	%17 laktasyon amenoresi	%2 laktasyon amenoresi, ilk adet ortalama 4,3 ay sonra oluyor (min:1,5- max20)
Adet düzeni	%50 düzenli, %50 düzensiz (adet olanlar arasında)	%68 düzenli, %32 düzensiz	%71 düzenli, %29 düzensiz
Laktasyon sıklığı	10,2 kez/gün (6-14)	10 kez /gün (4-20)	7,3 kez/gün (min0- max20)
Ek gıda başlangıcı	Mama (1.ay): %14, %43 6.ayda ek gıda başlamış, %43 6.ayda ek gıda başlamamış	1 hasta 7 aylık bebek için ek gıda balşamamış.1 hasta 5.ayda/ 1 hasta 9.ayda/ 20 hasta 6.ayda ek gıda başlamış.	Ek gıda başlama ort ay:6 (min3- max10)
İlk cinsellik	%70'i postpartum 40 günden sonra koitus	%60'ı postpartum 40 günden sonra koitus (min postpartum 40.gün- max 3)	%60'ı postpartum 40 günden sonra koitus (min postpartum 40.gün- max12 ay)
Korunma yöntemi	Cİ: %58, Prezervatif: %30, RİA :%12	Cİ: %56, Prezervatif: %17, Tup lig: %8, RİA: %13, Korunma yok: %4	Cİ: %67, Prezervatif: %8, RİA: %17, DMPA: %1, OKS: %3, Korunma yok: %3

Tablo 1. Laktasondaki hastaların post partum sürelere göre analizi. NSD:Normal Spontan Doğum, CS: sezaryen section, Cİ: Coitus İnterraptus, RİA: Rahim İçi Araç, OKS: Oral kontraseptifler, DMPA: Depo Medroxy Progesteron Asetat

Tartışma ve sonuçlar:

Hastalarımızın hiçbiri sadece progestin içeren hap kullanmıyordu. Hormonal kontrasepsiyon kullanımı da sadece %3 ve etkin bir yöntem kullanımı da yine sadece %31'di. Kullanılan yöntemlerin azlığı hastaların emzirme döneminde ilaç kullanmaktan çekindiğini veya yeterli bilgilendirme almadıklarını düşündürmektedir.

Laktasyon döneminde kontrasepsiyon yöntemleri:

• Kalıcı kontrasepsiyon: Doğum sonrası kalıcı kontrasepsiyon bilateral parsiyel salpenjektomi veya bilateral tam salpenjektomi yoluyla yapılabilir. Vajinal doğumdan sonra, tercihen 24 ila 48 saat içinde ancak doğumdan sonraki altı güne kadar, infraumbilikal mini-laparotomi yoluyla kısmi salpenjektomi yapılabilir. Sezaryen doğumda, bilateral tam salpenjektomi (yüksek dereceli seröz over kanseri riskini azaltmak için) veya kısmi salpenjektomi yapılabilir.

• Sadece progestin içeren implantlar: Etonogestrel (Nexplanon) ve levonorgestrel (LNG) implantları doğumdan sonra herhangi bir zamanda güvenli bir şekilde yerleştirilebilir.

• Rahim içi araçlar(RİA): Seçenekler arasında hemen RİA yerleştirilmesi (yani, plasenta sonrası), erken (genellikle doğumdan iki ila dört hafta sonra) ve aralıklı veya gecikmeli (genellikle doğumdan altı hafta veya daha fazla) yer alır. Doğumdan sonraki tüm dönemlerde RİA yerleştirilmesi güvenlidir ve perforasyon, enfeksiyon ve/veya ağır vajinal kanama insidansı çok düşüktür. Hemen plasenta sonrası RİA yerleştirilmesi, koryoamniyonit, endometrit veya aktif doğum sonrası kanaması olan hastalarda kontrendikedir. Atılma oranları yerleştirme zamanına göre değişir ve hemen ve erken doğum sonrası yerleştirme için %2 ila %40 ile doğumdan altı hafta sonra ve sonrasında yerleştirme için %0 ila %4 arasında değişirken, doğum sonrası olmayan hastalarda %3 ila %10 arasındadır. Doğum sonrası altı haftadan sonra, emzirmeyen katılımcılarla karşılaştırıldığında RİA perforasyon oranları biraz daha yüksek görünmektedir, ancak her iki popülasyondaki genel perforasyon oranları aşırı derecede düşüktür (her iki grupta da %1'den az). Perforasyon riski, emziren hastalarda RİA yerleştirilmesini ertelemek için bir neden olarak kabul edilmez.

• Kısa etkili hormonal kontrasepsiyon: progestin enjeksiyonları ve oral haplar ile kombine östrojen-progestin ürünleri (oral haplar, yama, vajinal halka). Bunlar oldukça etkili kontrasepsiyon yöntemleri olarak kabul edilir. Sadece progestin içeren yöntemlere doğum sonrası dönemde herhangi bir zamanda başlanabilirken, kombine hormonal kontrasepsiyon (CHC), venöz tromboembolizm (VTE) riskinin artması nedeniyle hiçbir hastada doğum sonrası 21 günden önce başlatılmamalıdır.

1. Sadece progestin içeren enjeksiyonlar: Depo medroksiprogesteron asetat (DMPA) doğum sırasında uygulanabilir, 12 hafta süren tek bir enjeksiyon olma avantajına sahiptir.

2. Sadece progestin hapları: Sadece progestin hapları (POP'lar) doğumdan sonra herhangi bir zamanda başlatılabilir. İki POP mevcuttur: her gün alınan norethindrone 0,35 mg; ve 24-4 rejiminde alınan drospirenone 4 mg (24 aktif hap ve ardından 4 plasebo hapı). Norethindrone'un etkinliği, her gün neredeyse aynı saatte alınması gerektiği için CHC'lerden muhtemelen daha düşüktür.

3. Kombine hormonal kontrasepsiyon (haplar, yama ve vajinal halka) – CHC'ler hem östrojen hem de progestin içerir. Formülasyonlar haplar, yama ve vajinal halkaları içerir. Östrojenin VTE riski üzerindeki etkisi nedeniyle CHC, doğumdan üç ila altı hafta sonrasına kadar önerilmez.

• Acil kontrasepsiyon: Bakırlı RİA, levonorgestrel 52 mg RİA'lar, oral LNG ve oral ulipristal asetat (UPA) doğum sonrası ve emziren hastalarda kullanım için güvenlidir. Ancak, UPA alındıktan sonra 24 saat boyunca emzirme önerilmemektedir. Emziren ve UPA gerektiren hastalara, UPA alındıktan sonra 24 saat boyunca anne sütlerini pompalamaları veya sağmaları ve sonra atmalarını tavsiye edilir. Etinil estradiol artı LNG (Yuzpe yöntemi) den VTE riskinin artması nedeniyle doğum sonrası ilk üç ila altı hafta boyunca kaçınılmalıdır. Bakırlı RİA'nın acil kontrasepsiyon için kullanımı doğum sonrası hastalar için güvenlidir.

WHO ve Hastalık Kontrol ve Önleme Merkezleri (CDC), doğum sonrası hastalarda hormonal kontrasepsiyona başlama zamanlaması konusunda farklı görüşler yayınlamıştır. DSÖ, yalnızca progestin içeren enjekte edilebilir yöntemlerin doğumdan sonra altı haftaya ve östrojen-progestin kombine yöntemlerinin doğumdan sonra altı aya ertelenmesini tavsiye ederken, CDC emzirme döneminde herhangi bir hormonal kontraseptif yöntemine karşı tavsiyede bulunmaz, ancak kombine hormonal kontrasepsiyon (CHC) kullanımı, venöz tromboembolizm (VTE) riskinin artması nedeniyle doğumdan sonraki en az üç hafta ertelenir.

Genel olarak, yalnızca progestin içeren yöntemlerin emzirme sonuçları üzerinde çok az veya hiç etkisi olmadığı görülmektedir. Hem WHO hem de CDC, altı haftadan az emziren kişilerin, faydalarının risklerinden daha ağır bastığı için POP'ları kullanabileceği konusunda hemfikirdir. Altı haftadan sonra herhangi bir kısıtlama yoktur.

Contraception During Lactation: A Cross-Sectional Study At A Tertiary Center

Nurşen Kurtoğlu[1], **Gülhan Özüm**[1]
1 University Of Health Sciences, Istanbul Bagcilar Research And Training Hospital, Obstetrics And Gynecology Department

Introduction: Postpartum contraceptive use may help prevent short-interval pregnancies, which are associated with adverse neonatal and maternal health outcomes. WHO and ACOG recommend that women exclusively breastfeed their babies for 6 months and avoid pregnancy for at least 18-24 months after delivery. The timing of contraceptive initiation after delivery, medical comorbidities, and the effect of the method on breastfeeding are important in choosing contraception. Postpartum ovulation occurs between 45 and 94 days after delivery, and the earliest ovulation reported was 25 and 27 days after delivery. In one study, 51% of patients reported having intercourse before the end of 6 weeks postpartum. All methods except combined hormonal contraceptives are considered safe in the postpartum period due to the risk of venous

thromboembolic events. Material-method and findings We analyzed the contraceptive methods and demographic characteristics of 92 lactating patients who applied to our outpatient clinic (table 1). 63% of the patients stated that their contraceptive method was coitus interraptus. 15% had an IUD inserted in the postpartum period. 11% of the patients were protected with condoms, 2% with oral contraceptives, 2% with tubal ligation and 1% with DMPA. 2% stated that they did not use any contraception at all. Discussion and results: None of our patients were using progestin-only pills. Only 3% used hormonal contraception and only 33% used an effective method. The low number of methods used suggests that patients are hesitant to use medication during breastfeeding or do not receive sufficient information. Adequate information and correct guidance are important in choosing a safe contraceptive method during lactation. The WHO and the Centers for Disease Control and Prevention (CDC) have issued differing opinions on the timing of initiating hormonal contraception in postpartum patients. WHO recommends delaying progestin-only injectable methods until six weeks after delivery and estrogen-progestin combined methods until six months after delivery, while the CDC does not recommend against any hormonal contraceptive method during breastfeeding, but delaying the use of combined hormonal contraception (CHC) for at least three weeks after delivery due to the risk of venous thromboembolism (VTE).

Keywords: Contraception, Postpartum, Lactation

S-09 75 Gr Ogtt(Oral Glukoz Tolerans Testi)'De Tek Değer Yüksekliği Ile Gestasyonel Diyabet Tanısı Alan Hastalarda Birinci, Ikinci Ya Da Üçüncü Değer Yüksekliğinin Maternal ve Neonatal Sonuçlara Etkisi

Ayşe Altındiş Bal[1], Fatma Doğa Öcal[1]
1 Ankara Bilkent Şehir Hastanesi

Amaç: Bu çalışmada; 75gr ogtt sonrası tek değer yüksekliği ile GDM(gestasyonel diyabet) tanısı alan gebelerde açlık, 1.saat veya 2. Saat kan glukoz düzeyi yüksekliğinin maternal ve fetal olumsuz sonuçlara etkisini gözlemlemek amaçlanmaktadır. Yöntem: Çalışmamıza mart 2021- aralık 2024 tarihleri arasında Ankara Şehir Hastanesine başvurmuş, 18-45 yaşları arasında, tekil gebeliği olan, 24-28. gestasyonel haftada 75gr ogtt testinde tek değer pozitifliği ile GDM tanısı almış, takip edilmiş ve gebelikleri sonuçlanmış hastalar dahil edildi. Bu hastaların verileri taranarak; 75gr ogtt'de açlık, 1.saat ve 2. Saat değer yüksekliği olan hastalar üç gruba ayrıldı. Çoğul gebelikler, bilinen ya da şüpheli ek majör yapısal veya genetik anomalisi bulunan fetusa gebe olan hastalar ve gebelik öncesi bilinen diyabeti olan hastalar çalışmaya dahil edilmedi. Hastaların klinik ve demografik özellikleri, GDM tedavi ihtiyacı (diyet ya da medikal), 3. Trimester HbA1c düzeyleri, doğum haftası, preterm doğum varlığı, doğum tipi, kronik veya gebelik hipertansiyonu varlığı, yenidoğan doğum kilosu, makrozomi (>4kg) varlığı, 1. Ve 5. Dakika apgarı, kord kan gazı ph ve baz eksisi, neonatal hipoglisemi gelişmesi, neonatal hiperbilirübinemi gelişmesi ve yenidoğan yoğun bakım ihtiyacı bilgileri kaydedildi. Normal değişkenleri karşılaştırmak için kruskal-wallis testi ve çok gözlü ki-kare testi kullanıldı. Kategorik verilerin karşılaştırılması ise ki-kare testi ile yapıldı. P<0.05 istatistiksel olarak anlamlı kabul edildi. Bulgular: Bu çalışmaya; 75gr ogtt sonucuna göre; sadece açlık kan glukoz değeri yüksek (>95mg/dl) olan 20 hasta (grup 1), sadece 1. Saat kan glukoz değeri yüksek (>180mg/dl) olan 20 hasta (grup 2) ve sadece 2. Saat kan glukoz değeri yüksek (>155mg/dl) olan 20 hasta (grup 3) dahil edildi. Her üç grup kıyaslandığında gravida, parite, abortus sayısı, doğum haftası, doğum kilosu, 1. Dakika ve 5. Dakika apgar değerleri açısından anlamlı fark izlenmedi (p>0,05) (Tablo 1). Maternal sonuçlar açısından kıyaslandığında; 3. Trimestır HbA1c ortalam düzeyleri sırasıyla; %5.4 (±0.4), %5.2 (±0.4) ve %5.3 (±0.4) idi. HbA1c yüksekliği (>%5.7) açısından gruplar kıyaslandığında grup 1'de 6 vaka (%30), grup 2'de 1 vaka (%5), grup 3'te 3 vaka (%15) olarak izlendi; grup 1'de HbA1c yüksekliği istatistiki olarak anlamlı olmamakla beraber klinik olarak yüksekti (p=0.07). İnsülin kullanımı grup1'de 11 vaka, grup2'de 9 vaka, grup3'te 10 vaka olmak üzere anlamlı fark izlenmedi (p=0.81). Kronik HT/GHT/preeklampsi varlığı, doğum haftası (preterm/term), doğum şekli açısından gruplar açısından anlamlı fark izlenmedi. Neonatal sonuçlar açısından kıyaslandığında yenidoğan yoğun bakıma yatış grup1'de ve grup 3'te 4 vaka iken grup2'de hiç yatış olmadı. Grup 1 ve 3'te yoğun bakıma yatış klinik olarak anlamlı izlendi (p=0.09). Gruplar arasında kord pH değeri, baz eksisi, makrozomi (>4000gr), hipoglisemi ve hiperbilirubinemi gelişmesi açısından anlamlı fark izlenmedi. Sonuç: Açlık glukozu yüksek olan hastalarda disregüle kan şekerine yatkınlık vardır (hbA1c>5.7, p=0.07), açlık glukozu yüksek olan hastalarda yakın glukoz takibi akılda tutulmalıdır. Bunun dışındaki parametreler açısından 75gr ogtt sonucunda açlık, 1.saat veya 2. Saat tek değer yüksekliği; hastaların maternal ve neonatal sonuçları üzerinde anlamlı fark oluşturmamaktadır. Bu

durum; 75gr ogtt için tek değer pozitifliğinin GDM kabul edilip uygun takip ve tedaviye yönlendirilmesi sonucunda neonatal sonuçların iyileştirilmesi nedeniyle gerçekleşmiş olabilir.

Anahtar Kelimeler: 75gr OGTT, Maternal sonuçlar, Neonatal sonuçlar

	Grup 1 (n:20)	**Grup 2 (n:20)**	**Grup 3 (n:20)**	**P değeri**
Yaş	35(±6.4)	33(±4.0)	33(±5.8)	0.62
Gravida	2.9(±2.2)	2.8(±1.1)	2.9(±1.8)	0.92
Parite	2.1(±1.1)	2.0(±0.7)	2.4(±1.3)	0.40
Abort	0.7(±1.6)	0.8(±0.9)	0.4(±01.0)	0.24
Doğum Haftası	37(±1.7)	38(±0.8)	37(±1.6)	0.24
Doğum Ağırlığı	3298(±535)	3227(±524)	3121(±386)	0.70
APGAR 1.dk	7.5(±0.8)	7.3(±0.7)	7.3(±0.5)	0,13
APGAR 5.dk	8.8(±0.6)	8.7(±0.4)	8.5(±0.6)	0,33

The Effect Of The First, Second Or Third Value Elevation On Maternal And Neonatal Outcomes In Patients Diagnosed With Gestational Diabetes With A Single Value Elevation In The 75 G Ogtt (Oral Glucose Tolerance Test)

Objective: This study aims to observe the effects of fasting, 1-hour, or 2-hour blood glucose level elevations on maternal and fetal adverse outcomes in pregnant women diagnosed with gestational diabetes mellitus (GDM) based on a single elevated value after a 75g oral glucose tolerance test (OGTT). Methods: This study included pregnant women aged 18-45 years who presented to Ankara City Hospital between March 2021 and December 2024, had singleton pregnancies, were diagnosed with GDM based on a single elevated value in the 75g OGTT at 24-28 gestational weeks, were followed up, and whose pregnancies had been completed. The patients were categorized into three groups based on their elevated glucose values in the 75g OGTT: fasting, 1-hour, and 2-hour glucose elevations. Women with multiple pregnancies, known or suspected major structural or genetic fetal anomalies, and pregestational diabetes were excluded. The clinical and demographic characteristics of the patients, GDM treatment needs (dietary or medical), third-trimester HbA1c levels, gestational age at delivery, presence of preterm birth, type of delivery, presence of chronic or gestational hypertension, neonatal birth weight, presence of macrosomia (>4 kg), 1-minute and 5-minute Apgar scores, umbilical cord blood gas pH and base excess, neonatal hypoglycemia, neonatal hyperbilirubinemia, and the need for neonatal intensive care unit (NICU) admission were recorded. The Kruskal-Wallis test and chi-square test were used for statistical analysis. A p-value <0.05 was considered statistically significant. Results: This study included 20 patients in Group 1 (elevated fasting blood glucose >95 mg/dl), 20 patients in Group 2 (elevated 1-hour blood glucose >180 mg/dl), and 20 patients in Group 3 (elevated 2-hour blood glucose >155 mg/dl) based on their 75g OGTT results. When comparing the three groups, there was no significant difference in gravida, parity, number of abortions, gestational age at delivery, birth weight, 1-minute and 5-minute Apgar scores (p>0.05) (Table 1). When maternal outcomes

were compared, the mean third-trimester HbA1c levels were 5.4% (±0.4) in Group 1, 5.2% (±0.4) in Group 2, and 5.3% (±0.4) in Group 3. The prevalence of elevated HbA1c (>5.7%) was 30% (6 cases) in Group 1, 5% (1 case) in Group 2, and 15% (3 cases) in Group 3. Although the increase in HbA1c in Group 1 was not statistically significant, it was clinically notable (p=0.07). Insulin use was observed in 11 cases in group 1, 9 cases in group 2, and 10 cases in group 3, with no significant difference between the groups (p=0.81). There was no significant difference between the groups in terms of the presence of chronic hypertension (HT)/gestational hypertension (GHT)/preeclampsia, gestational age (preterm/term), or type of delivery. When comparing neonatal outcomes, admission to the neonatal intensive care unit (NICU) occurred in 4 cases in group 1 and 4 cases in group 3, while there were no admissions in group 2. NICU admission was clinically significant in groups 1 and 3 (p=0.09). There was no significant difference between the groups regarding cord blood pH, base excess, macrosomia (>4000 g), hypoglycemia, or hyperbilirubinemia. Conclusion: Patients with high fasting glucose levels have a tendency toward dysregulated blood sugar (HbA1c >5.7, p=0.07), and close glucose monitoring should be considered for these patients. Apart from this parameter, a single elevated value in fasting, 1-hour, or 2-hour glucose levels in the 75g OGTT does not create a significant difference in maternal and neonatal outcomes. This may be due to the fact that recognizing a single elevated value as diagnostic for GDM and directing

Keywords: 75gr OGTT, Maternal results, Neonatal results

S-10 Hafif ve Orta Şiddette Maternal Anemi Saptanan Hastalarda Fetal Orta Serebral Arter Doppler İncelenmesi

Göksun İpek[1], **Fatma Doğa Öcal**[1]
1 Ankara Bilkent Şehir Hastanesi Perinatoloji Kliniği

Amaç: Bu çalışmanın amacı maternal anemi hastalarında fetal orta serebral arter doppler (MCA) parametrelerini kontrol grubu ile kıyaslayarak incelemekti. Yöntem: Bu çalışma ocak – ekim 2024 tarihleri arasında Ankara Şehir Hastanesinde prospektif olarak tasarlandı. Çalışmaya 28-38. gebelik haftaları arasında rutin poliklinik muayenesinde hafif veya orta şiddette maternal demir eksikliği anemisi saptanan hastalar dahil edildi. Kontrol grubu olarak herhangi bir medikal veya obstetrik sorunu olmayan tekil gebeler random olarak alındı. Çalışmaya katılan her hastadan aydınlatılmış rıza formu alındı. Maternal hafif şiddetli anemi 10.0-10.9 gr/dl ve orta şiddetli anemi 7.0-9.9gr/dl olarak kabul edildi (1,2). Her hastada fetal MCA ölçümü, fetal başa basınç uygulamadan beynin aksiyel kesitinde renkli doppler ile Willis halkası ve MCA'nın başlangıç kısmından pulse doppler ile kan akım yönü ile 0 yakın olacak şekilde gerçekleştirildi. En az 3 ardışık MCA doppler ölçümü yapılarak ortalama değer kaydedildi (2). MCA doppler dalga formunun pik sistolik velosite (PSV) ve pulsatilite indeksi (PI) değerleri kaydedildi (Resim 1). Çoğul gebelikler, diğer nedenlerden anemisi bulunan gebeler ve şiddetli demir eksikliği bulunan gebeler, hipertansif ve diyabetik hastalar, ek kronik hastalığı olan hastalar, intrauterin gelişme geriliği olan hastalar ve sigara içen hastalar çalışma dışında bırakıldı. Hastaların demografik verileri, vücut-kitle indeksi, obstetrik öyküleri, muayene sırasında gebelik haftası, maternal hemoglobin ve hematokrit değerleri ve MCA doppler ölçümleri kaydedildi. Bulgular: Çalışmaya 30 maternal anemili hasta ve 60 kontrol grubu hastası, toplam 90 hasta dahil edildi. Çalışma grubu ve kontrol grubu kıyaslandığında gravida ve parite anemi grubunda anlamlı olarak yüksek bulundu ($p = 0.030$ ve $p = 0.013$). Her iki grup arasında maternal hemoglobin ve hematokrit değerleri açısından anlamlı fark vardı ($p<0.001$). Gruplar arasında maternal yaş, VKİ, ultrasonun yapıldığı gebelik haftası ve fetal MCA PSV ve PI açısından iki grup arasında anlamlı fark izlenmedi ($p>0,05$). Sonuç: Bu çalışma sonucunda, hafif ve orta şiddetli demir eksikliği anemisi olan hastalarda fetal MCA değerleri ile kontrol grubu arasında herhangi bir anlamlı fark bulunamamıştır. Artan gebelik ve doğum sayısı maternal anemiyi provoke eden bir faktör olarak görünmektedir ve antenatal demir replasmanı tüm gebelere önerilmelidir. Anahtar kelimeler: Maternal anemi, fetal orta serebral arter doppleri

Anahtar Kelimeler: Maternal anemi, fetal orta serebral arter doppleri

Fetal Middle Cerebral Artery Doppler Examination In Patients With Mild And Moderate Maternal Anemia

Purpose: The aim of this study was to examine fetal middle cerebral artery Doppler (MCA) parameters in patients with maternal anemia and compare with the control group. Method: This prospective study was carried out at Ankara City Hospital between January - October 2024. Patients found to have mild/moderate maternal iron deficiency anemia between 28- 38 weeks of

gestation were included. Singleton pregnancies without any medical or obstetric problems were selected as the control group. Mild anemia was accepted as 10.0-10.9 g/dl and moderate anemia as 7.0-9.9 g/dl (1,2). Fetal MCA measurement was made from the circle of Willis and the initial part of the MCA with a color Doppler on the axial section of the brain. At least 3 consecutive MCA Doppler measurements were made and the average value was recorded (2). The peak systolic velocity (PSV) values of the MCA doppler waveform and the pulsatility index (PI) values were recorded (Figure 1). Multiple pregnancies, severe iron deficiency, hypertensive and diabetic disorders, intrauterine growth retardation and patients who smoke were excluded from the study. Demographic data, body-mass index, obstetric history, gestational age at the time of examination, maternal hemoglobin and hematocrit values, and MCA Doppler measurements of the patients were recorded. Results: A total of 90 patients, 30 with maternal anemia and 60 as the control group, were included in the study. When the study group and control group were compared, gravida and parity were found to be significantly higher in the anemia group ($p=0.030$ and $p=0.013$). There were significant differences between both groups in terms of maternal hemoglobin and hematocrit values ($p<0.001$). There was no significant difference between the groups in terms of maternal age, BMI, week of gestation, and fetal MCA PSV and PI ($p>0.05$). Conclusion: As a result of this study, no significant difference was found between fetal MCA values in patients with mild and moderate iron deficiency anemia and the control group. The increasing number of pregnancies and births appears to be a factor provoking maternal anemia, and antenatal iron replacement should be recommended for all pregnant women. Keywords: Maternal anemia, fetal middle cerebral artery doppler

Keywords: Maternal anemia, fetal middle cerebral artery doppler

References

1.CDC criteria for anemia in children and childbearingaged women. MMWR Morb Mortal Wkly Rep 1989; 38(22): 400-404.

2.Milman N, Byg KE, Agger AO. Haemoglobin and erythrocyte indices during normal pregnancy and postpartum in 206 women with and without iron supplementation. Acta Obstet Scand 2000; 79(2): 89-98.

3.Bhide A, Acharya G, Bilardo CM, et al. ISUOG practice guidelines: use of Doppler ultrasonography in obstetrics. Ultrasound Obstet Gynecol. 2013;41(2):233-239. doi:10.1002/uog.12371

Tablo 1. Maternal anemi ve kontrol hastaların dermografik, obstetrik ve MCA doppler sonuçlarının analizi

Değişkenler	Anemi hastaları (n= 30)	Kontrol grubu (n= 60)	p-değeri
Maternal yaş (yıl)	29.0(19.0-42.0)	27.0(18.0-44.0)	0.328
Gravida (n)	2.0(1.0-9.0)	2.0(1.0-6.0)	0.030
Parite (n)	1.0(0.0-5.0)	0.0(0.0-5.0)	0.013
VKİ(kg/cm$^{2)}$	27.7(23.0-35.1)	26.8(22.6-42.1)	0.841
Ultrason yapıldığı hafta	32.5(28.0-38.0)	32.0(28.0-37.0)	0.887
MCA PS(cm/s)	43.6(22.2-69.2)	33.1(20.5-67.3)	0.428
MCA-PI	1.9(1.0-5.7)	1.8(0.9-9.2)	0.532
Maternal hgb(gr/L)	9.6(8.4-10.8)	12.0(11.5-14.2)	<0.001
Maternal hematokrit(%)	28.3(25.1-32.4)	36.2(33.2-43.1)	<0.001

MCA, orta serebral arter; VKİ, vücut kitle indeksi

S-11 Ofis Histeroskop ile Tek Seansta Komplet Uterin Septum Rezeksiyonu

Burak Yücel[1], Büşra Çiğdem[1], Buğra Tunç [1]
1 Başakşehir Çam ve Sakura Şehir Hastanesi

AMAÇ:Uterus paramezonefrik veya Müllerian kanallardan köken alan kadın genitalyasının ana organıdır.Septalı bir uterusta, Müllerian kanallar embriyolojik gelişim döneminde kaynaşmamıştır.Yeni ESHRE (Avrupa İnsan Üreme ve Embriyoloji Derneği)/ESGE'ye (Avrupa Jinekolojik Endoskopi Derneği) göre septalı uterus, septumun uzunluğunda herhangi bir kısıtlama olmaksızın uterus boşluğunun bölünmesiyle oluşan uterus olarak tanımlanır.Septat uterus en sık görülen uterus anomalisidir ve tanımlanan tüm uterus anomalilerinin %35'ini oluşturur.Septat uterus doğurganlığın azalmasıyla, düşük oranlarının artmasıyla ve erken doğumların artmasıyla ilişkilidir.Spontan düşük hızı bazı çalışmalara göre %65'e varan oranlarda gerçekleşebilmektedir.Tanı genellikle infertilite nedeni araştırılması sırasında histerosalpingografide septumun görülmesiyle konulur.1970 yılında histeroskopik septum rezeksiyonunun başlatılmasından bu yana histeroskopi birinci basamak tedavi olarak kabul edilir. Literatürde septum eksizyonunun kısırlık öyküsü olan kadınlarda gebelik sonuçlarını düzelttiğini gösteren yeterli kanıt vardır.Histeroskopinin septum eksizyonun kısa operasyon süresi, kısa hospitalizasyon ve postoperatif pelvik adezyonlara yol açmaması, düşük morbiditesi ve vajinal doğum oranlarını artırması gibi avantajları vardır. Histeroskopik septum rezeksiyonunun olası komplikasyonları kanama, uterusun delinmesi, postoperatif intrauterin adezyonlar ve sonraki gebeliklerde uterusun yırtılmasıdır. Bu çalışma, septat uterusun klinik özelliklerini detaylı bir şekilde incelemeyi, özellikle de erken dönem abortus öyküsüne sahip nullipar bir hastada minimal invaziv bir histeroskopik septum rezeksiyonunun uygulanabilirliğini değerlendirmeyi hedeflemektedir. METHOD:34 yaşında, özgeçmişinde herhangi bir özellik olmayan, G1P0A1 8 haftalık abort öyküsü olan, 3 yıldır çocuk istemi olan hasta kliniğimize başvurdu.Kliniğimizde yapılan 3D ultrasonografide uterin septumdan şüphelenildi. Hastaya çekilen histerosalpingografide komplet uterin septum izlendi.Sedoanaljezi altında 5-mm ofis histeroskop ile uterin kaviteye girildi. Uterin fundustan servikal osa uzanan uterin septum izlendi.Tek seansta komplet uterin septum rezeksiyonu yapıldı. İşleme komplikasyonsuz son verildi. SONUÇLAR:Hasta postoperatif 3. ayda kontrol histeroskopiye çağrıldı. Kontrol histeroskopisinde uterin kavitenin doğal olduğu, bilateral orifislerin açık olduğu ve adheze alan veya septum görüntüsünün izlenmediği gözlendi.Bu, minimal invaziv müdahalenin başarılı bir şekilde gerçekleştirildiğini ve anatomik düzeltmenin etkili olduğunu göstermektedir.Fertilite istemi olan hasta takibe alındı.Operasyon sonrası 5. ayda adet gecikmesi nedeniyle tarafımıza başvuran hastanın gebe olduğu tespit edildi.Gebelik takibine alındı. TARTIŞMA:Bu video özeti, erken düşük yapan bir hastanın tüm uterin septumunun ofis histeroskopi düzeneği kullanılarak tek seansta rezeksiyonunu göstermektedir.Bu minimal invaziv müdahale, uterusun anatomik yapısını düzeltmede etkili olabilir ve hastaların doğurganlık sorunlarına yönelik umut vadeden bir çözüm sunabilir.

Anahtar Kelimeler: Fertilite, histeroskopik septum rezeksiyonu, minimal invaziv cerrahi, septat uterus, uterin septum

Office Hysteroscopic Complete Uterine Septum Resection In A Single Session

OBJECTIVE: The uterus, the primary organ of the female genitalia, originates from the paramesonephric or Müllerian ducts. In a septate uterus, the Müllerian ducts fail to fuse during embryological development, resulting in an incomplete division of the uterine cavity. A septate uterus is the most common uterine anomaly, comprising 35% of all uterine malformations. This condition is closely associated with decreased fertility, increased rates of miscarriage, and an elevated risk of preterm births. Some studies report that the spontaneous miscarriage rate in women with a septate uterus can be as high as 65%. Diagnosis is typically made during infertility investigations, particularly when a septum is detected via hysterosalpingography. Since the introduction of hysteroscopic septum resection in 1970, hysteroscopy has become the primary treatment. Extensive evidence suggests that septum excision improves pregnancy outcomes in women with a history of infertility. Hysteroscopy offers many advantages, such as short operation time, minimal postoperative pelvic adhesions, low morbidity, brief hospitalization, and improved vaginal delivery rates. However, potential complications include bleeding, uterine perforation, intrauterine adhesions, and uterine rupture in subsequent pregnancies. This study aims to thoroughly examine the clinical characteristics of septate uterus, particularly in nulliparous patients with a history of early abortion, and assess the feasibility of minimal invasive hysteroscopic septum resection. METHOD: A 34-year-old woman, G1P0A1, with a history of an 8-week abortion and 3 years of infertility, presented to our clinic. A 3D ultrasound raised suspicion of a uterine septum, and hysterosalpingography confirmed the diagnosis of a complete uterine septum. Under sedoanalgesia, a 5-mm office hysteroscope was introduced into the uterine cavity, and the septum, extending from the uterine fundus to the cervical os, was resected in a single session without complications. RESULTS: Follow-up hysteroscopy at 3 months post-operation showed a normal uterine cavity with open bilateral orifices and no evidence of adhesions or septum. The patient became pregnant by the 5th month post-operation and was closely monitored throughout her pregnancy. DISCUSSION: This minimal invasive procedure successfully corrected the uterine anatomy and provides a promising solution for fertility issues in patients with a septate uterus.

Keywords: Fertility, hysteroscopic septum resection, minimally invasive surgery, septate uterus, uterine septum

S-12 Genç Bir Hastada Serviksin Berrak Hücreli Adenokarsinomunun Fertilite Koruyucu Yönetimi: Nadir Bir Olgu Sunumu

Esra Keleş[1], Uğur Kemal Öztürk[1], **Erman Çiftçi**[2], Damlanur Yücel[1], Fatih Şanlıkan[1], Özge Nur Gülen[1], Sahra Sultan Kara[1], İsmail Bağlar[1], Murat Api[1]
1 Kartal Dr. Lütfi Kırdar Şehir Hastanesi
2 Swansea Bay University Health Board, Singleton Hospital

Giriş: Bu vaka raporu, genç bir hastada nadir görülen bir şeffaf hücreli serviks adenokarsinomu olgusunu sunmayı amaçlamakta ve bu hastadaki tanısal yaklaşımı, tedavi stratejisini ve fertilitenin korunmasına yönelik çıkarımları vurgulamaktadır. Bu histolojik alt tipin nadirliği göz önüne alındığında, özellikle de bilinen dietilstilbestrol (DES) maruziyetinin yokluğunda, bu olgu sunumu genç kadınlarda erken evre serviks kanserine yönelik yönetim stratejilerine ilişkin mevcut literatüre katkıda bulunmaktadır. Olgu Sunumu: 19 yaşında kadın hasta anormal bir servikal lezyonla başvurdu ve bu durum ileri tanısal incelemelerin yapılmasına yol açtı. Transvajinal ultrasonografi ve pozitron emisyon tomografisi-bilgisayarlı tomografiyi (PET-CT) içeren görüntüleme çalışmaları yapıldı. Hastaya görüntülemelerinde servikste sınırlı lezyon ön tanısıyla trakelektomi operasyonu uygulandı ve histopatolojik incelemede berrak hücreli adenokarsinom doğrulandı. Hastalığın ilerlemesini izlemek için takip protokolleri uygulandı. Sonuç: PET-CT bulguları servikste patolojik F18-FDG tutulumu olmadığını, endometriyal bölgede hafif tutulum olduğunu ve sağ adneksiyal bölgede 3,5 cm'lik hipodens lezyonun anlamlı F18-FDG tutulumu göstermediğini gösterdi. Ultrasonda servikste 1,5 cm'lik kistik bir kitle olduğu, bunun dışında uterusta ek patoloji olmadığı görüldü. Endometriyal kalınlık 8 mm olarak ölçüldü. Trakelektomi ile yapılan cerrahi müdahale, negatif cerrahi sınırlara sahip şeffaf hücreli adenokarsinomu doğruladı. Ek olarak endoservikal küretajta endometrial polip tespit etti. Tartışma: Bu vaka serviks kanseri hastalarında erken teşhis ve bireyselleştirilmiş tedavi planlamasının önemini vurgulamaktadır. Trakelektomi gibi fertilite koruyucu cerrahi müdahalelerin kullanılması, onkolojik güvenliği sağlarken ek olarak fertilite potansiyelini korumak için uygun bir seçenek sunar. DES maruziyeti olmadığında berrak hücreli adenokarsinomun yüksek riskli human papilloma virüs enfeksiyonu ile ilişkisi göz önüne alındığında, altta yatan patogenezi ve optimal yönetim stratejilerini aydınlatmak için daha fazla araştırma yapılması gerekmektedir. Bu hasta grubu için ömür boyu yakın takip hayati önem taşımaktadır.

Anahtar Kelimeler: Berrak Hücreli Adenokarsinom, Serviks Kanseri, Trakelektomi, Yüksek Risk HPV, Fertilite Koruyucu Cerrahi

Fertility-Sparing Management Of Clear Cell Adenocarcinoma Of The Cervix In A Young Patient: A Rare Case Report

Aim: This case report aims to present a rare case of clear cell adenocarcinoma of the cervix in a young patient, emphasizing the diagnostic approach, therapeutic strategy, and implications for fertility preservation. Given the rarity of this histological subtype, particularly in the absence of known diethylstilbestrol (DES) exposure, this report contributes to the existing literature on management strategies for early-stage cervical cancer in young women. Methods: A 19-year-old

female patient presented with an abnormal cervical lesion, leading to further diagnostic investigations. Imaging studies, including ultrasound and positron emission tomography-computed tomography (PET-CT), were performed. The patient subsequently underwent trachelectomy, and histopathological examination confirmed clear cell adenocarcinoma. Follow-up protocols were implemented to monitor disease progression. Results: PET-CT findings demonstrated no pathological F18-FDG uptake in the uterine cervix, with mild uptake in the endometrial area and a 3.5 cm hypodense lesion in the right adnexal region, which did not exhibit significant F18-FDG uptake. Ultrasound revealed a 1.5 cm cystic mass in the cervix, with an otherwise normal uterus and endometrial lining measuring 8 mm. Surgical intervention with trachelectomy confirmed clear cell adenocarcinoma with negative surgical margins. Additionally, endocervical curettage identified an endometrial polyp. Conclusion: This case underscores the significance of early detection and individualized treatment planning in young cervical cancer patients. The use of fertility-sparing surgical interventions such as trachelectomy offers a viable option for preserving reproductive potential while ensuring oncologic safety. Given the association of clear cell adenocarcinoma with high-risk human papilloma virüs infection in the absence of DES exposure, further research is warranted to elucidate the underlying pathogenesis and optimal management strategies. Close monitoring and lifetime follow-up is vital for this patient group.

Keywords: Clear Cell Adenocarcinoma, Cervical Cancer, Trachelectomy, High-Risk HPV, Fertility Preservation

S-13 Pediatrik ve Adölesan Çağda Nadir Görülen Dört Borderline Over Tümörü Vakasi ve Literatür Eşliğinde İnceleme

Hanne Selime Bulat[1]
1 Göztepe Prof Dr Süleyman Yalçın Şehir Hastanesi

ÖZET

Düşük malignite potansiyelli tümör olarak da bilinen borderline over tümörleri (BOT) ergenlik ve çocukluk çağındaki epitelyal over tümörlerinin yaklaşık %10-30 unu oluşturmaktadır. BOT'lar malign over tümörlerlerinin tüm hücresel özelliklerini (Nükler atipi , yüksek mitotik indeks ,epitel hiperplazi) stromal invazyon dışında gösterirler. Çocukluk ve ergenlik çağındaki BOT tanısı ve hasta yönetimi non spesifik semptomlar nedeniyle zordur. Malign potansiyel doğru bir şekilde değerlendirilmeli ve hastaya fertilite koruyucu cerrahi uygulamak hedeflenmelidir. Pediatrik ve ergenlik dönemdeki BOT'lar nadir görüldüğünden bu konu hakkında bilgiler vaka raporları ve tek merkezli küçük vaka serilerinden elde edilmektedir. Bu durum hastalığın tanı ve tedavisini zorlaştırmaktadır. MATERYAL-METOD: Bu çalışmada Ocak 2011'den Nisan 2022 'ye kadar İstanbul Medeniyet ünv Prof Dr Süleyman Yalçın Şehir Hastanesinde tedavi edilen borderline over kanseri saptanan pediatrik ve adölasan çağdaki 4 vaka literatür eşliğinde tartışılmaktadır. BULGULAR: Hastalarımızın yaşları 9, 15, 17,18 dir. Hastalardan 1 tanesi premenarş diğer 3 tanesi menarştı. Hiçbirinin cinsel aktivitesi başlamamıştı. Başvuru şikayeti 3 hastada karın ağrısı 1 hastada dismenore şeklindeydi. Hastalarımızın tümör çapları 5 cm ve 25 cm arasında değişmektedir. Hastalardan 1 tanesinin tümör lokalizasyonu sol ,2 tanesinin sağ , 1 tanesinin ise bilateral şeklindeydi. Hastalarımızdaki tümör marker değerleri tanı ve ayırıcı tanı açısından anlamlı değildi. 2 hasta Laparaskopik , 2 hasta Laparatomik olarak opere edildi. 2 hastaya kistektomi 2 hastaya salpingooferektomi yapıldı. Tüm hastalarımıza fertilite koruyucu cerrahi planlandı. Sadece 2 numaralı vakada 1 sene sonra diğer overde intraepitelyal neoplazi gelişmesi üzerine fertilite koruyucu cerrahi nihai olarak sağlanamadı. Yapılan histolojik inceleme sonucu 2 hasta seröz 2 hasta müsinöz borderline olarak raporlandı. 1 hastada mikroinvazyon saptandı ve sadece mikroinvazyon olan hastada 1 sene içinde tekrar nüks görüldü. Hiçbir hastaya adjuvan kemoterapi verilmedi. SONUÇ: Borderline over tümörler pediatrik yaş grubunda ve premenarş son derece nadir görülmektedir. Non-spesifik semptomlara sahiptir ve insidental saptanır. Radyolojik görüntülemeler ve tümör belirteçleri tanıda ne yazık ki yol gösterici değildir. Yönetiminde, minimal invaziv ve fertilite koruyucu prosedürlerin kullanılması önerilmektedir. Mikroinvazyon varlığının hastanın sağkalımında ve yönetiminde önemli bir parametre olduğu akılda tutulmalıdır. Geç nüks görülebilmektedir, hastaları yakın takip etmek önemlidir. BOT ların çocuk ve ergenlerde yönetiminde standart tedavi protokolleri oluşturmak için daha çok çalışmaya ihtiyaç olduğunu düşünüyoruz.

Anahtar kelimeler: Borderline over tümör, pediatrik, adölesan

ABSTRACT

Borderline ovarian tumors (BOT), also known as tumors with low malignant potential, account for approximately 10-30% of epithelial ovarian tumors in childhood and adolescence. BOTs exhibit all the cellular features of malignant ovarian tumors (nuclear atypia, high mitotic index, epithelial hyperplasia) except for stromal invasion. The diagnosis and management of BOT in children and adolescents are challenging due to nonspecific symptoms. Malignant potential should be accurately assessed, and fertility-sparing surgery should be aimed for the patient. Since BOTs are rare in pediatric and adolescent populations, information on this topic is primarily derived from case reports and small, single-center case series. This complicates the diagnosis and treatment of the disease.Materıal And Methods: In this study, four pediatric and adolescent cases diagnosed with borderline ovarian cancer treated at Istanbul Medeniyet University Prof. Dr. Süleyman Yalçın City Hospital between January 2011 and April 2022 are discussed with reference to the literature.Results: The ages of the patients were 9, 15, 17, and 18 years. One patient was premenarcheal, and the other three were postmenarcheal. None of them had started sexual activity. The presenting symptoms were abdominal pain in three patients and dysmenorrhea in one patient. The tumor sizes ranged between 5 cm and 25 cm. The tumor localization was left in one patient, right in two patients, and bilateral in one patient. Tumor marker values in our patients were not significant for diagnosis or differential diagnosis. Two patients were operated laparoscopically, and two patients were operated via laparotomy. Two patients underwent cystectomy, and two patients underwent salpingo-oophorectomy. Fertility-sparing surgery was planned for all patients. However, in case number 2, fertility-sparing surgery was ultimately not achievable due to the development of intraepithelial neoplasia in the other ovary one year later. Histological examination revealed two patients with serous and two patients with mucinous borderline tumors. Microinvasion was detected in one patient, and recurrence occurred within one year in only the patient with microinvasion. No adjuvant chemotherapy was administered to any of the patients.Conclusıon: Borderline ovarian tumors are extremely rare in the pediatric age group and premenarcheal females. They present with nonspecific symptoms and are often detected incidentally. Radiological imaging and tumor markers are unfortunately not helpful in the diagnosis. It is recommended to use minimally invasive and fertility-sparing procedures in the management of BOTs. The presence of microinvasion should be kept in mind as an important parameter for the patient's survival and management. Late recurrences may occur, so close follow-up is crucial. We believe that more studies are needed to establish standardized treatment protocols for the management of BOTs in children and adolescents.

Keywords: Borderline ovarian tumor, pediatric, adolescent

GİRİŞ

Ovaryan kitleler çocuklarda ve ergenlerde çok nadir görülmektedir (1000000 de 2,6), yaşla birlikte insidansı artmaktadır (1) .Dünya Sağlık Örgütü ovaryen tümörleri üç gruba ayırmaktadır, germ hücreli tümörler, seks kord stromal tümörler ve epitelyal tümörler (2). Çocuklarda en yaygın görülen Germ hücreli tümörler bu gurubun %70-80'inden fazlasını oluşturmaktadır (3). Pediatrik

popülasyonda malign over lezyonları son derece nadirdir çoğunluğu menarştan sonra görülmektedir (4).

Düşük malignite potansiyelli tümör olarak da bilinen borderline over tümörleri (BOT) ergenlik ve çocukluk çağındaki epitelyal over tümörlerinin yaklaşık %10-30 unu oluşturmaktadır (5). BOT'lar malign over tümörlerlerinin tüm hücresel özelliklerini stromal invazyon dışında gösterirler. Nükler atipi , yüksek mitotik indeks ,epitel hiperplazi göstermesiyle malign tümörlere benzerler (5).

Borderline Overyan kitle tanısı nonspesifik semptomlar nedeniyle zor konulur. çocukluk ve ergenlik çağındaki hastalarda yönetimi son derece zordur. Malign potansiyel doğru bir şekilde değerlendirilmeli ve hastaya fertilite koruyucu cerrahi uygulamak hedeflenmelidir (7).

Pediatrik ve ergenlik dönemdeki BOT'lar nadir görüldüğünden bu konu hakkında bilgiler vaka raporları ve tek merkezli küçük vaka serilerinden elde edilmektedir. Bu durum hastalığın tanı ve tedavisini zorlaştırmaktadır. Prognoz hakkında tahmin yapmak güçleşir (8).

Kliniğimizde son 5 yılda görülen pediatrik ve adolösan BOT vakalarını inceledik. Hastalığın tanı tedavi ve seyri konusunda literartüre katkı sağlamayı hedefledik

MATERYAL- METOD

Bu çalışmada Ocak 2011'den Nisan 2022 'ye kadar İstanbul Medeniyet Üniversitesi Prof Dr Süleyman Yalçın Şehir Hastanesinde tedavi edilen borderline over kanseri saptanan pediatrik ve adölasan çağdaki hastalar arasında yapılmıştır. Toplam 67 borderline over tümörü olan hastadan pediatrik ve adölasan dönemde bulunan 4 hasta saptanmıştır. Hastaların bazı demografik, klinik özellikleri, cerrahi prosedür, patolojileri ve takipleri tabloda özetlenmiştir. Bu bulgular eşliğinde pediatrik ve adölesan çağda rastlanan borderline over kanserleri literatür eşliğinde tartışılmaktadır.

BULGULAR

Çalışmamıza 4 hasta dahil edildi. Hastalarımızın yaşları 9, 15, 17,18 dir. Hastalardan 1 tanesi premenarş diğer 3 tanesi menarştı. Hiçbirinin cinsel aktivitesi başlamamıştı. Başvuru şikayeti 3 hastada karın ağrısı 1 hastada dismenore şeklindeydi. Hastalarımızın tümör çapları 5 cm ve 25 cm arasında değişmektedir. Hastalardan 1 tanesinin tümör lokalizasyonu sol ,2 tanesinin sağ , 1 tanesinin ise bilateral şeklindeydi. Ameliyat öncesi kanser antijeni 125 (CA 125) değerleri 2 hastada sınırda yüksek ,diğer 2 hastada normaldir. Karsinoembriyonik (CEA) antijen ve diğer tümör marker değerleri tüm hastalarda normal sınırdaydı. Hastalarımızdaki tümör marker değerleri tanı ve ayırıcı tanı açısından anlamlı değildi.

2 hasta laporoskopik , 2 hasta laporotomik olarak opere edildi. Laparotomi olarak tamamlanan hastalardan birinde (hasta 4) önce laporoskopik kistektomi sonra frozen ardından laparotomi ye geçildi.

2 hastaya kistektomi 2 hastaya salpingooferektomi yapıldı. Tüm hastalarımıza fertilite koruyucu cerrahi planlandı. Sadece 2 numaralı hastada 1 sene sonra diğer overde intraepitelyal neoplazi gelişmesi üzerine diğer overede salpingooferektomi yapılarak nihai olarak bilateral salpingooferektomi olarak tamamlandı. Hasta 2 de nihai patolojinin low grade seröz karsinom gelmesi üzerine hastaya histerektomi önerilmiş ve hasta kabul etmemiş takipten çıkmıştır.

Yapılan histolojik inceleme sonucu 2 hasta seröz 2 hasta müsinöz borderline olarak raporlandı. 1 hastada mikroinvazyon saptandı ve sadece mikroinvazyon olan hastada 1 sene içinde tekrar nüks görüldü. Hastaların hepsi evre 1a olarak sınıflandırıldı .Ancak hastalardan bir tanesi 1 sene sonra evre atlayarak evre 1 b ye yükseldi. Hiçbir hastaya adjuvan kemoterapi verilmedi. Hastaların ortalama takip aralığı 14 ile 73 ay arasında değişmektedir. Takiplerde hastalardan nüks olan hasta 2 de ikinci cerrahisinin tamamlanmasından sonra takipten çıkmış ve hastanın durumu hakkında bilgi alınamamıştır. Hastaların hiçbiri kriyoterapi yaptırmamıştı. Nedeni sorgulandığında ise hastalığı öğrendiği ilk anda bu seçenek üzerinde fazla düşünmedikleri yönündeydi.

TARTIŞMA

Bu seride, Ocak 2011'den Nisan 2022 'ye kadar İstanbul Medeniyet Üniversitesi Prof Dr Süleyman Yalçın Şehir hastanesinde 18 yaşından küçük toplanan 4 vaka üzerine yapıldı. Hohne ve ark. Yaptığı çalışmada over tümörleri içinde yüzde 1 den az BOT hastası olduğunu bulmuştur. Bu oran çocuklarda epitalyal over tümörleri içinde yüzde 20-30 arasındandır (9). Sonuçta , Borderline tümörleri çocukluk ve ergenlik çağında nadir görülmektedir ve bu bilgi literatür ile uyumludur (10). Bizim vaka serimizde ise 67 tane borderline over tümör taranmış ve 4 tane pediatrik çağda hastaya ulaşılabilmiştir. Hastalar taranırken ICD-O-3/WHO 2008 - C.569 kodları kullanılmış ve hasta yaşı 19 dan küçük olanlar çalışmadaki hasta grubuna kabul edilmiştir. Yapılan bazı geniş hastalı vaka serilerinde ortalama medyan yaş 18 olarak bulunmuştur (11). Bizim çalışmamızda bulunan hastaların yaş aralıkları 9 ve 18 arasında değişmektedir. Medyan yaş 16 olarak bulunmuştur. Vaka serimizdeki hasta yaşının 19 yaşından küçük olmasını literatür açısından kıymetli olduğunu düşünüyoruz. Borderline over tümörleri çocuk ve adölesan çağında son derece nadir görülür (9) . Bizim hastalarımızdan biri 9 yaşında olup bu yaş grubunda borderline over tümörleri görülmesi son derece nadirdir.

Çocukluk ve ergenlik döneminde epitel over tümörlerinin çoğu menarştan sonra görülmektedir (12). Bunun nedeninin ergenlikle birlikte ovulasyonun başlamasıyla birlikte overde gerçekleşen epitel rejenerasyonundan olduğu over epitelinin tekrarlayan parçalanması ve onarımından kaynaklandığına inanılmaktadır düşünülmektedir. Böylece kadınlarda yaş ilerledikçe spontan mutasyon riski de artmaktadır (13). Hastalarımızdan sadece 9 yaşında olan hastada menstrüel siklus ve ergenlik belirtileri başlamamıştı. Onun dışındaki hastalarda menstrüel siklus başlamıştı. Literatürde bildirilen premenarşlı borderline tümör vakaları 20 den azdır ve yaşları ortalama 2-15 arasında değişmektedir. (14). Sonuç olarak borderline over tümörleri daha çok ergenlikte ve menarş sonrası görülür. Çok nadir ergenlik öncesi premenarş hastalarda görülmektedir. Bizim hastalarımız da bu düşünceyi desteklemektedir.

BOT'lar, şişkinlik, karın ağrısı, dismenore gibi nonspesifik semptomlara sahiptir. Bazen de insidantel olarak saptanabilir. Radyolojik görüntülemeler ve tümör belirteçleri tanıda ne yazık ki yol gösterici değildir. Hastalarımızın 3 tanesi karın ağrısı , 1 hastamız ise dismenore şikayeti ile başvurmuştu.

Serum tümör markerlarının (CA-125 , kanser antijeni CA-19.9 (CA-19.9)) BOT tanısında bazı durumlarda yarar sağlamaktadır. CA-125 seröz ve müsinöz ve CA-199 müsinöz BOT'larda yükselebilir. Fakat bazı benign jinekolojik durumlarda da (endometriyozis, pelvik inflamatuvar hastalıklar, benign bazı tümörler) CA-125 de yükselebilir. Amerikan Kadın Hastalıkları ve Doğum

Uzmanları derneği (ACOG) premenopozal kadınlarda postmenopozal kadınlarda kullanılan 35 U/mL eşik değeri yerine 200 U/mL kullanılmasını tavsiye etmektedir . Bizim hastalarımızda Ca 125 değerleri 24-46 arasında değişmektedir. Araştırılan diğer tümör marker değerleri de tabloda görüleceği üzere normal sınırlar içerisindendir. Bu nedenle, BOT tanısı için tümör belirteçlerin diğer faktörlerle birlikte değerlendirilmesini savunuyoruz

BOT lar histolojik olarak seröz ve müsinöz tip olmak üzere ikiye ayrılır. Yapılan bazı çalışmalarda müzinöz tipin daha yaygın olduğu görülmektedir. Luchian ve arkadaşlarının 54 hastadan oluşan çalışmasında; müsinöz (27 vaka, %50), seröz (18 vaka, %33,33), diğer (9 vaka) (15). Başka 14 vaka bulunan bir çalışmada %71,43 müsinöz, %28,57 seröz BOT'lardı (16). Bu çalışmalar neticesinde müsinöz BOT'lar daha yaygın olabilir ancak bizim vakalarımızın yarısı seröz yarısı müsinöz tipteydi.

BOT cerrahisinde tümör rüptürü olasılığı, nüks ihtimali ve eksik evreleme endişesiyle nedeniyle laparatomi (L/T) yapılırdı; ancak son çalışmalar laparoskopi (L/S) ile nüks oranlarında, morbiditede ve mortalitede artış göstermedi (17). ACOG ‘a göre kitlelerin yönetiminde, fertilitesini tamamlamayan kişilerde öncelikle minimal invaziv ve fertilite koruyucu prosedürlerin kullanılması önerilmektedir (18). BOT'lu hastalar için de fertilite koruyan prosedürler kullanılmalıdır. Salpingo-ooferektomi yapılması spontan gebelik oranını değiştirmez, mens düzenini bozmaz, canlı doğum oranları azaltmaz (18). Malignite saptandığında kitle içeriğini batına dökmeden tümörün rezeksiyonu, batın yıkama sitolojisi, omentum biyopsi, pelvik ve paraaortik lenf nodu biyopsisi içeren evreleme cerrahisi önerilmektedir (19). Müsinöz BOT lara apendektomi önerilmektedir (18) .Biz de hastalarımız da öncelikli olarak L/S tercih ettik ve fertilite korunması amaçlı öncelikle kistektomi cerrahisi planladık. Her ne kadar yapılan çalışmalar salpingo-ooferektomi yapılmasının fertilite üzerine etkisi olmadığını söylese de biz öncelikle kistektomi yapmayı tercih ettik. 2 hastamıza L/S kistektomi yapıldı. 4 numaralı vakada ise L/S kistektomi sonrası frozen ile intraepitelyal karsinomun ekarte edilememesi nedeniyle laparotomiye geçilmiştir.

BOT yönetiminde lenfadenektomi, nükse veya mortaliteye etkisi olmadığı düşünüldüğünden rutin önerilmemektedir. Lenfadenektomi frozen patoloji mikropapiller veya belirgin intraoperatif lenfadenopati saptanan olgularda uygulanabilir (20). Niahi patolojisi mikropapiller BOT saptanan olgularda lenfadenektominin hastalıksız sağkalıma etkisi bazı çalışmalarda yetersiz bulunmuştur. Vaka 4 dışındaki hastalarımıza lenfadenektomi uygulamadık. 4 numaralı hastada intraepitelyal karsinom ekarte edilemediği için lenfadenektomi uygulamayı tercih ettik.

BOT larda frozen doğruluğu %70'tir , %20-30 kararında nihai patoloji epitelyal over kanseri olabilmektedir (22). Sadece frozen sonucu ile yapılacak cerrahinin sınırını belirlemek ve hasta yönetimine karar vermek doğru olmayacaktır. Cerrahın klinik deneyimi ve öngörüsü cerrahinin kapsamı açısından son derece değerlidir. Biz vakalarımızdan sadece vaka 4 de frozen uyguladık. Frozen uygulamamızın nedenleri arasında kistin boyutunun çok büyük olması ve ultrasonda malign görünümü andıracak bulgular barındırmasıydı.

Mikroinvazyon, stromal invazyonun 5 mm ve altında olmasıdır (23). Vakalarımızdan sadece vaka 2 de seröz mikroinvazyon saptanmıştı. Mikroinvazyon saptanan vakanın 1 sene sonra low grade

seröz karsinoma ilerlediği saptanmıştır. Mikroinvazyon varlığının hastanın sağkalımında ve yönetiminde önemli bir parametre olduğu akılda tutulmalıdır.

BOT genelde erken bir evrede (Evre I) tanı almaktadır, bizim hastalarımız da erken evrede tanı almıştır (24). Literatürde BOT ileri evre vakaların sağ kalımlarının iyi olduğu bildirilmiştir, ancak toplanan vakaların veri tabanına işlenmesi sırasında bazı tanımlamaların net yapılamamasından dolayı böyle olduğu düşünülmektedir. Sağ kalım ve nüks hakkında fikir sahibi olabilmek için periton invazyonu ,mikroinvazyon ve mikropapiller büyüme gibi patolojik özellikler dikkate alınarak değerlendirilmelidir (25). BOT için nüks yaklaşık yüzde 30 olarak bildirilmiştir (25). Bizim vakalarımızda mikroinvazyon saptanan ve bilateral olan vaka dışında (vaka 2) nüks gözlenmemiştir. Nüks ün genellikle korunan overden olduğu görülmektedir. Bazı çalışmalar kistektomi geçiren hastalarda daha yüksek nüks olduğunu savunmuşlardır, ancak nüks ün sağ kalımla ilişkisi olmadığı düşünülmektedir (26).

Organ koruyucu cerrahi ya da radikal olarak yönetilen hastalar arasında sağ kalımın değişmediği bazı çalışmalarca ileri sürülmüştür (27). Bunu sebebi nüks eden lezyonun patolojisinin çoğunlukla tekrar BOT olmasından kaynaklanmaktadır. Başka bir sebep ise bu hastaların sıkı izlemle invaziv karsinoma ilerlemeden teşhis edilmesinden olduğu düşünülmektedir (27). Bizim organ koruyucu yaptığımız bu vakalardan sadece 1 tanesinde 1 yıl sonra invaziv karsinoma ilerleme görülmüştür. Bunun nedeninin hastada mikroinvazyon saptanmasından kaynaklandığı görülmektedir.

Hastalarımız adjuvan kemoterapi almamıştır. Kemoterapi veya radyoterapi BOT hastalarında nüks ve sağ kalımla ilişkili değildir (28).

Ulusal Kapsamlı Kanser Ağı (NCCN) kılavuzu, BOT'lu hastalarda 5 yıl 3 ila 6 ayda bir, sonrasında yılda bir izlem önermektedir (29). Geç nüksler olabilmektedir bu nedenle özellikle organ koruyucu cerrahi geçiren hastalarda takip önemlidir (30). Bizim vakalarımızın takip aralığı 1 ila 6 yıl arasında değişmektedir. Hastalarımızı geç nüks açısından yıllık takip programı ile izlemekteyiz.

Bu çalışmada pediatrik ve ergen hastalarda BOT hakkında literatüre katkı sağlamayı hedefledik . Ancak Retrospektif çalışma tasarımı , hastaların takip süresinin kısa olması , tek merkezli bir çalışma olması , hasta sayısının az olması çalışmanın eksik yönleridir.

SONUÇ

Pediatrik ve adelösan dönemde BOT nadir ve yönetimi zor tümörlerdir. Tedavi için altın standart oluşturulması gerekmektedir . Geç nüks görülebilmektedir, hastaları yakın takip etmek önemlidir. Adjuvan tedavilerin kanıtlanmış etkinliği olmadığı düşünülmektedir. BOT ların çocuk ve ergenlerde yönetiminde standart tedavi protokolleri oluşturmak için daha çok çalışmaya ihtiyaç olduğunu düşünüyoruz.

REFERANSLAR

1. Hermans AJ, Kluivers KB, Janssen LM, Siebers AG, Wijnen MHWA, Bulten J, et al. Adnexal masses in children, adolescents and women of reproductive age in the Netherlands: A nationwide population-based cohort study. Gynecol Oncol. 2016 Oct;143(1):93–7.

2. Lala S V., Strubel N. Ovarian neoplasms of childhood. Pediatr Radiol. 2019 Oct 16;49(11):1463–75.

3. Péroux E, Franchi-Abella S, Sainte-Croix D, Canale S, Gauthier F, Martelli H, et al. Ovarian tumors in children and adolescents: A series of 41 cases. Diagn Interv Imaging. 2015 Mar;96(3):273–82.

4. Brown MF, Hebra A, McGeehin K, Ross AJ. Ovarian masses in children: A review of 91 cases of malignant and benign masses. J Pediatr Surg. 1993 Jul;28(7):930–2.

5. Nasioudis D, Alevizakos M, Holcomb K, Witkin SS. Malignant and borderline epithelial ovarian tumors in the pediatric and adolescent population. Maturitas. 2017 Feb;96:45–50.

6. Silverberg SG, Bell DA, Kurman RJ, Seidman JD, Prat J, Ronnett BM, et al. Borderline ovarian tumors: Key points and workshop summary. Hum Pathol. 2004 Aug;35(8):910–7.

7. Bristow RE, Nugent AC, Zahurak ML, Khouzhami V, Fox HE. Impact of Surgeon Specialty on Ovarian-Conserving Surgery in Young Females with an Adnexal Mass. Journal of Adolescent Health. 2006 Sep;39(3):411–6.

8. Baert T, Storme N, Van Nieuwenhuysen E, Uyttebroeck A, Van Damme N, Vergote I, et al. Ovarian cancer in children and adolescents: A rare disease that needs more attention. Maturitas. 2016 Jun;88:3–8.

9. Höhne S, Milzsch M, Stiefel M, Kunze C, Hauptmann S, Finke R. Ovarian Borderline Tumors in Pre-Menarche Girls. Pediatr Hematol Oncol. 2013 Apr 11;30(4):253–62.

10. Amies Oelschlager AME, Sawin R. Teratomas and Ovarian Lesions in Children. Surgical Clinics of North America. 2012 Jun;92(3):599–613.

11. Nasioudis D, Alevizakos M, Holcomb K, Witkin SS. Malignant and borderline epithelial ovarian tumors in the pediatric and adolescent population. Maturitas. 2017 Feb;96:45–50.

12. Rathore R, Sharma S, Arora D. Spectrum of Childhood and Adolescent Ovarian Tumors in India: 25 Years Experience at a Single Institution. Open Access Maced J Med Sci. 2016 Sep 30;4(4):551–5.

13. Tsai JY, Saigo PE, Brown C, La Quaglia MP. Diagnosis, pathology, staging, treatment, and outcome of epithelial ovarian neoplasia in patients age < 21 years. Cancer. 2001 Jun 1;91(11):2065–70.

14. Nasioudis D, Alevizakos M, Holcomb K, Witkin SS. Malignant and borderline epithelial ovarian tumors in the pediatric and adolescent population. Maturitas. 2017 Feb;96:45–50.

15. Luchian AM, Pricop M. [Ovarian tumors of low malignant potential (borderline ovarian tumors)]. Rev Med Chir Soc Med Nat Iasi. 2011;115(2):438–45.

16. Mengwei Xu1* BWYS. Borderline ovarian tumor in the pediatric and adolescent population: a clinopathologic analysis of fourteen cases.

17. Seong SJ, Kim DH, Kim MK, Song T. Controversies in borderline ovarian tumors. J Gynecol Oncol. 2015;26(4):343.

18. Practice Bulletin No. 174: Evaluation and Management of Adnexal Masses. Obstetrics & Gynecology. 2016 Nov;128(5):e210–26.

19. Billmire DF. Germ Cell Tumors. Surgical Clinics of North America. 2006 Apr;86(2):489–503.

20. Scaglione G, Travaglino A, Raffone A, Santoro A, Arciuolo D, Fulgione C, et al. Micropapillary pattern in serous borderline ovarian tumor and the risk of extraovarian localization of low-grade serous carcinoma ('invasive implants'): A systematic review and meta-analysis. Pathol Res Pract. 2024 Dec;264:155714.

21. Camatte S, Morice P, Thoury A, Fourchotte V, Pautier P, Lhomme C, et al. Impact of surgical staging in patients with macroscopic "stage I" ovarian borderline tumours: analysis of a continuous series of 101 cases. Eur J Cancer. 2004 Aug;40(12):1842–9.

22. Burger CW, Prinssen HM, Baak JPA, Wagenaar N, Kenemans P. The management of borderline epithelial tumors of the ovary. International Journal of Gynecological Cancer. 2000 May 7;10(3):181–97.

23. Kurman RJ, International Agency for Research on Cancer, World Health Organization, eds. WHO Classification of Tumours of Female Reproductive Organs. 4th ed. Lyon: International Agency for Research on Cancer; 2014.

24. Seong SJ, Kim DH, Kim MK, Song T. Controversies in borderline ovarian tumors. J Gynecol Oncol. 2015;26(4):343.

25. Uzan C, Kane A, Rey A, Gouy S, Pautier P, Lhomme C, et al. How to follow up advanced-stage borderline tumours? Mode of diagnosis of recurrence in a large series stage II–III serous borderline tumours of the ovary. Annals of Oncology. 2011 Mar;22(3):631–5.

26. Song T, Hun Choi C, Lee YY, Kim TJ, Lee JW, Bae DS, et al. Oncologic and reproductive outcomes of cystectomy compared with oophorectomy as a treatment for borderline ovarian tumours. Human Reproduction. 2011 Aug;26(8):2008–14.

27. Sherman ME, Mink PJ, Curtis R, Cote TR, Brooks S, Hartge P, et al. Survival among women with borderline ovarian tumors and ovarian carcinoma. Cancer. 2004 Mar 30;100(5):1045–52.

28. Tazelaar HD, Bostwick DG, Ballon SC, Hendrickson MR, Kempson RL. Conservative treatment of borderline ovarian tumors. Obstet Gynecol. 1985;66(3):417-422.

29. Morgan RJ, Armstrong DK, Alvarez RD, et al. Ovarian Cancer, Version 1.2016, NCCN Clinical Practice Guidelines in Oncology. J Natl Compr Cancer Netw JNCCN. 2016;14(9):1134-1163.

30. Iwasaki M, Taira K, Kobayashi H, Saiga T. Ovarian Mucinous Cystadenoma of Borderline Malignancy in a Premenarchal Girl. J Pediatr Adolesc Gynecol. 2010 Jun;23(3):e119–23.

TABLO

HASTA	YAŞ	MENARŞ	TARAF	SEMPTOM	BOYUT CM	CA 125 (U/ML)	CA 19.9 (U/ML)	CEA (U/ML)	AMELİYAT	HİSTOLOJİ	EVRE	NÜKS	MİKROİNVAZYON	TAKİP(AY)
1	9	OLMAMIŞ	SOL	KARIN AĞRISI	8	24,4	21	1,6	L/S Sol KS	MÜSİNÖZ	1A	YOK	YOK	28
2	15	OLMUŞ	BİLATERAL	KARIN AĞRISI	13	42,4	23	1,2	L/T Sağ USO Sol KS *Sol KS periton bx	SERÖZ	1B	VAR**	VAR	14
3	17	OLMUŞ	SAĞ	DİSMENORE	5	46,9	33,1	1,8	L/S Sağ KS	SERÖZ	1A	YOK	YOK	64
4	18	OLMUŞ	SAĞ	KARIN AĞISI	25	41.9	4,4	0,3	L/T Sağ USO SOL KS omentektomi BPPLND apendektomi	MÜSİNÖZ	1A	YOK	YOK	18

L/S: laparoskopi, L/T: laparatomi, USO: salpingo-ooferetomi, KS: kistektomi, BPPLND: bilateral pelvik paraaortik lenf nodu diseksiyonu

*hastaya nüks sonrası yapılan ikinci cerrahi

** hasta 2.cerrahinin sonunda takipten çıkmıştır

S-14 Fetal Prematüre Atriyal Kontraksiyon Alt Kategorileri Arasında Komplikasyon Oranlarının Karşılaşmalı Analizi - Galler Üniversitesi Hastanesi (2001-2024)

Erman Ciftci[1], Laura Mayr[2], Max Nathan[2], Orhan Uzun[2]
1 Swansea Bay Universitesi, Singleton Hastanesi, Birleşik Krallık
2 Galler Universitesi Hastanesi, Birleşik Krallık

Düzensiz kalp ritmi risksiz gebeliklerin % 1-2 sin de görülen en sik aritmidir. Aritminin ana nedeni olarak immatür ileti sistemi yaninda atrıyal septumun anerizması, öne sürülmektedir. Anerizmal atrial septum normal gebeliklerin % 10 unda görülürken, düzensiz kalp ritmi tanisi alan bebeklerin %40 inda tespit edilmektedir. Düzensiz kalp ritimlerinin diger nedenleri olarak annenin diyetinin, kafein içeren yiyecek ve içeceklerden zengin olmasi, maternal ve ya fetal viral enfeksiyonlar, atriyal tümör, kardiyomyopati, yapisal ve ya dogumsal kalp hastaliklar, maternal tibbi yada stimulan ilaç kullanimi, foramen ovale darligi, fetal uzun QT sendromu ve hydrops olarak özetlenebillir. PAK'nin patofizyolojik mekanizmasi daha çok artmis myokard otomatisitesi, erken ve ya geç depolarizasyonlar ve ya nadiren re-entry'ye bağlanabilir. PAK vakalari fetal kardiyak sevklerin %5 ile 14 ün oluşturur ve PVK'dan daha siktir. Kalbin ileti sisteminin PAK'ye cevabi 4 sekilde olur:1- PAK gecikmis ventriküler vuru ile cevap yaratir 2- bloke olur, ventriküler cevaba yol açmaz 3- ventriküler cevaba yol açtiktan sonra atriyuma geri döner ve re-entry mekanizmasini tetikler, 4- PAK suraventriklüer tasikardiyi tetikler. PAK patterni düzenli ve ya düzensiz olabilir. Bu PAK in bir, iki, üç ve ya dört normal vurudan sonra ortaya çikmasiyla olur yada tekli ikili üçlü birbirini takip eden karakterde kendini gösterir. Bloke olmuş PAK'ler genellikle düzensiz kalp ritmine sebep olur. Ancak her iki atimdan biri bloke olmus iletilmeyen PAK'ler düzenli ritmi taklit edebilir. Atriyoventriklüler blok nedeniyle ortaya çıkan PAK lar genel enflamasyonun ve doku hasarının bir sonucudur. Supraventriküler tasikardiyi en sık tetikleyen bigemine ve sık görülen PAK tipleridir. Bu tip PAK'lerın SVT'ye sebep olma oranı %10 civarındadır. lletimeyen PAK'leri (bloke olmuş) SVT riski daha yüksek olduğu inanılmaktadır. Aksine bizim çalışmamızda bu ilişkinin anlamlı olmadığı tespit edilmiştir. Sonuç olarak PAK'lerin %55 i selim ve kendinden kaybolmakta, kalan %40 i da annenin yasam tarzı iyileştirmesi ve diyet modifikasyonu ile gebelik bitmeden düzelmektedir. PAK'nın önemli artimi tetikleme riski azımsanamayacak sıklıkla yaklaşık %10 civarında görülmüştür. Bu nedenle PAK'lerin düzenli olarak haftada 1 kez fetal kalp hizi takibi ve 2 haftada bir defa fetal ekokardiografi ile incelenmesi ve kalp yetmezliği ile hidrops varlığının ekarte edilmesi önerilmektedir.

Anahtar Kelimeler: Premature atrial kontraksiyon, fetal ekokariyografi, taşiaritmi

Comperative Analysis Of Complication Rates Among Subcategories Of Foetal Premature Atrial Contractions At University Hospital Of Wales (2001-2024)

Irregular heart rhythm is the most common arrhythmia observed in 1-2% of low-risk pregnancies. The primary cause of this arrhythmia is suggested to be an immature conduction system along with atrial septal aneurysm. While atrial septal aneurysm is observed in 10% of normal pregnancies, it is detected in 40% of fetuses diagnosed with irregular heart rhythm.

Other causes of irregular heart rhythms include a maternal diet rich in caffeine-containing foods and beverages, maternal or fetal viral infections, atrial tumors, cardiomyopathy, structural or congenital heart diseases, maternal use of medical or stimulant drugs, foramen ovale narrowing, fetal long QT syndrome, and hydrops. The pathophysiological mechanism of PACs is mostly associated with increased myocardial automaticity, early or late depolarizations, or, rarely, re-entry. PAC cases constitute 5-14% of fetal cardiac referrals and are more common than PVCs. The cardiac conduction system responds to PACs in four ways: 1. The PAC generates a delayed ventricular beat. 2. The PAC is blocked and does not lead to a ventricular response. 3. The PAC triggers a ventricular response and then returns to the atrium, initiating a re-entry mechanism. 4. The PAC induces supraventricular tachycardia (SVT). PAC patterns may be regular or irregular. This occurs when PACs appear after one, two, three, or four normal beats, or when they present in a single, paired, or triplet sequence. Blocked PACs generally cause an irregular heart rhythm. However, when every second PAC is blocked and not conducted, the rhythm may mimic a regular pattern. PACs that emerge due to atrioventricular block are a result of general inflammation and tissue damage. Bigeminal and frequently PACs commonly trigger SVT, with a 10% progression rate. Blocked (non-conducted) PACs are believed to carry a higher risk of SVT. Conversely, in our study, this relationship was found to be insignificant. In conclusion, 55% of PACs resolve spontaneously, while 40% improve with maternal lifestyle and dietary modifications. The risk of PACs triggering a significant arrhythmia is approximately 10%, regular monitoring is essential. Weekly fetal heart rate checks and biweekly fetal echocardiography are recommended to assess for heart failure and hydrops.

Keywords: Premature atrial contractions, foetal echocardiography, tachyarythmies

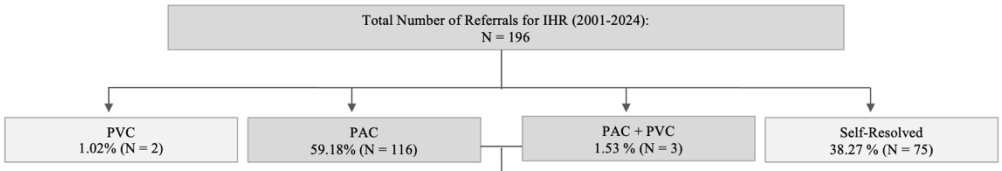

	Category 1		Category 2		Category 3	
	Frequent (n = 47)	Rare (n = 61)	Bigeminy (n=9)	Not Bigeminy (n = 110)	Conducted (n=66)	Non-conducted (n = 22)
SVT	17% (n = 8)	3% (n = 2)	33% (n = 3)	8% (n = 9)	8% (n = 5)	14% (n = 3)
Pericardial Effusion	13% (n = 6)	2% (n = 1)	11% (n = 1)	5% (n = 6)	6% (n = 4)	9% (n = 2)
Antenatal Treatment	21% (n = 10)	5% (n = 3)	22% (n = 2)	10% (n = 11)	8% (n = 5)	14% (n = 3)
Postnatal Treatment	16% (n = 7)	3% (n = 2)	38% (n = 3)	6% (n = 6)	6% (n = 4)	10% (n = 2)

Note: 11 were removed from category number 1 as the frequency was not known. 31 were removed from category number 3 as they presented in a mixed pattern. 5 postnatal treatments were not documented: category 1 (4 frequent and 2 rare), category 2 (1 bigeminy and 5 non-bigeminy), category 3 (3 conducted and 1 non-conducted).

S-15 Sezaryen Ile Birlikte Büyük İnsizyonel Herni Onarımı

Neslihan Bademler[1], **Seymanur Demir**[1], Veli Mihmanlı[1]
1 Prof. Dr. Cemil Taşcıoğlu Şehir Hastanesi

Giriş:

Sezaryen sonrası insizyonel herni oranı literatürde %0,0-5,6 arasında değişmektedir. Bu durum, hem anne hem de bebek için ciddi bir risk oluşturduğundan büyük insizyonel hernilerin gebelikte yönetimi oldukça zordur. Onarım sonrası nüks oranları henüz net değil. Bu olgu sunumunda tekrarlayan büyük insizyonel hernisi olan gebenin yönetiminden bahsederek sezaryen sonrası insizyonel herni farkındalığının artırılması ve bu konuda daha fazla bilgi edinilmesi amaçladık.

Olgu Sunumu:

32 yaşında 38 hafta gebe 3. sezaryen doğumu için tarafımıza başvurdu. Hastanın gebelik sürecini zorlaştıran batın ön duvarı muayenesinde yaklaşık 20 cm'lik çapa yayılan alanda herni kesesi izlendi. Herni kesesi sezaryen pfannenstiel kesi lokalizasyonunda, hafif orta hattan sağa doğru yerleşimli idi(Resim1). Ultrason muayenesinde aynı lokalizasyonunda cildin hemen altında barsak ansları görülmekteydi.

Resim1: Sezaryen öncesi batın duvarının dışarıdan görünümü

Hastadan alınan anamnezde ilk sezaryenden sonra insizyonel herni geliştiği 2. doğumunda fasyanın genel cerrahi tarafından primer onarıldığı öğrenildi. Hasta bu gebeliğin başında aynı yerden herni nüks edip gebelikle birlikte herni kesesi de büyüme gösterdi. Hastamız normal kilolu olup risk faktörü olarak geçirilmiş sezaryen öyküsü bulunmaktaydı. Elektif doğumu planlanan gebenin Pfannenstiel cilt kesisi yapıldıktan sonra, cilt altı yağ tabakasının hemen altında herni kesesi/peritonun yüzeysel sınırı belirginleşti. Güvenli bölgeden herni kesesi açılarak bağırsaklar redükte edildi. Yaklaşık 20 cm herni kesesi vardı ancak fasya, herni kesesinin tabanında elle tutulabilen 15 cm çapta derin, sıkı bir halka dışında net bir şekilde tanımlanamadı (Resim2). Eski onarıma bağlı sutürler izlendi.

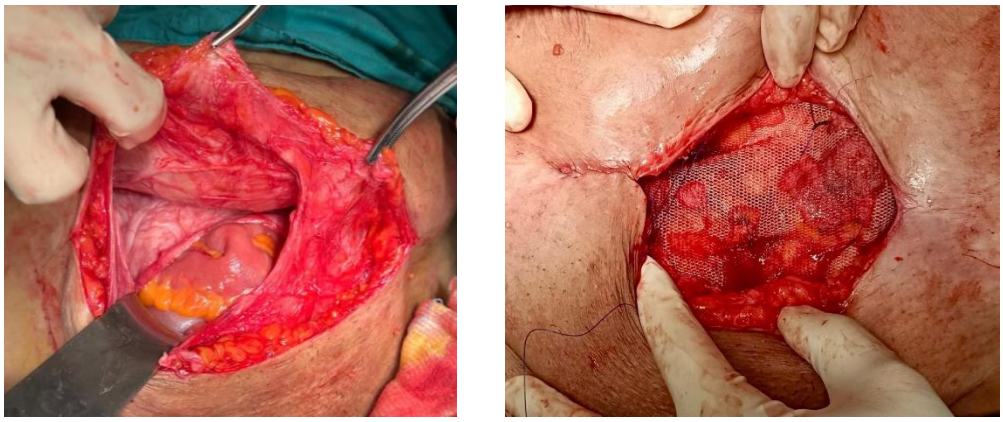

Resim2: Herni kesesinin görünümü ve mesh ile onarıldıktan sonraki görünümü

Uterusa ulaşılarak bebek doğurtuldu ve uterus primer kapatıldı. Preoperatif Genel cerrahi mesh tamiri planı yapılan vaka için herni kesesi eksize edildi. Fasya tamiri için poliprolen mesh kullanıldı. Fasya üzerine bir adet slikon dren yerleştirildi. İrrigasyondan sonra, deri altı tabaka iki katlı bir kapatma ile yeniden yaklaştırıldı. Hastanın postoperatif seyri komplikasyonsuzdu. Altıncı hafta ve altıncı ay takiplerinde herhangi bir komplikasyon görülmedi.

Tartışma

Büyük veya semptomatik hernisi olan bir gebe için optimum zamanlama veya tedavi tekniği konusunda bir fikir birliği yoktur. Herni onarımı ve sezaryen doğumla birleştirildiğinde, hasta ikinci bir kesiden, tekrar hastaneye yatıştan ve yeni bir enfeksiyon riskinden kaçınmış olur. Sezaryen sonrası insizyonel herni oluşumu nadir olsa da, Dünya çapında giderek artan sezaryen oranları nedeniyle bu komplikasyonun farkında olmak ve riskleri azaltmak önemlidir.

Anahtar Kelimeler: İnsizyonel herni, sezaryen, mesh onarım

Kaynakça:

1-Paulsen, Cecilie B., Dennis Zetner, and Jacob Rosenberg. "Incisional hernia after cesarean section: A systematic review." *European Journal Of Obstetrics & Gynecology And Reproductive Biology* 244 (2020): 128-133.

Large Incisional Hernia Repair with Cesarean Section

Introduction:

The rate of incisional hernia after cesarean section varies between 0.0-5.6% in the literature. Management of large incisional hernias during pregnancy is quite difficult. In this case report, we aimed to raise awareness and provide more information about the management of a pregnant woman with recurrent large incisional hernia.

Case Presentation:

A 32-year-old, 38-week pregnant woman applied for her 3rd cesarean section. Anterior abdominal wall examination revealed a hernia sac of approximately 20 cm in diameter at the Pfannenstiel incision location, which complicated the pregnancy process (Figure 1).

Ultrasound examination revealed small bowel loops just under the skin. It was learned that an incisional hernia developed after the first cesarean section and that the fascia was primarily repaired by general surgery in the second delivery. Our patient was of normal weight and had a history of previous cesarean section as a risk factor. After the Pfannenstiel skin incision, the hernia sac/peritoneum became apparent just under the subcutaneous fat layer.

The approximately 20 cm hernia sac was opened and the intestines were reduced. The fascia could not be clearly identified except for a deep, tight ring of 15 cm in diameter that could be felt at the base of the hernia sac (Figure 2).At the beginning of this pregnancy, the hernia recurred from the same location, and the hernia sac enlarged during the pregnancy. The uterus was entered, the baby was delivered, and the uterus was closed primarily. After the general surgeon excised the hernia sac, polypropylene mesh was used for fascial repair. A silicone drain was placed on the fascia. After irrigation, the subcutaneous layer was reapproximated with a two-layer closure. The patient's postoperative course was uncomplicated. No complications were observed at six weeks and six months of follow-up.

Discussion:

There is no consensus on the optimal timing or treatment technique for a pregnant woman with a large or symptomatic hernia. Although incisional hernia formation after cesarean section is rare, it is important to be aware of this complication and reduce the risks due to the increasing rates of cesarean section worldwide.

Keywords: Incisional hernia, cesarean section, mesh repair.

S-16 Tortiyoze Duktus Arteriosus Tanısı Alan Fetüslerin Prenatal ve Neonatal Sonuçlarının Değerlendirilmesi

Ayşe Gülçin Baştemur[1], Özgür Kara[1]
1 Ankara Bilkent Şehir Hastanesi

ÖZET Amaç: Prenatal ultrasonografi ile tortiyoze duktus arteriosus tanısı alan fetüslerin eşlik eden ek anomalilerinin, tarama testlerinin ve prognozlarının incelenmesi amaçlanmıştır. Yöntem: Retrospektif gözlemsel çalışmaya 2022-2025 yılları arasında Ankara Bilkent Şehir Hastanesi Perinatoloji Kliniğine başvuran ve tortiyoze duktus tanısı alan 16 gebe dahil edilmiştir. Demografik veriler, doğum kiloları, 1. ve 5. dk APGAR skorları, ek anomaliler, genetik hastalıklar, yenidoğan yoğun bakıma yatışlar, doğum sonrası prognozlar incelenmiştir. Bulgular: Çalışmaya dahil edilen gebelerin yaşları 28.5 (21-38), gravidaları 2 (1-4), pariteleri 1 (0-2), tanı haftaları 34 (22-37), doğum haftaları 38 (36-40), doğum gramları 3050 (1700-4160), 1.dk APGAR'ları 7 (5-8), 5.dk APGAR'ları 8 (7-9) olarak değişkenlik göstermiştir. Bu hastaların %62.5'inde (n=10) ek hastalık yoktu, %18.8'inde (n=3) guatr, %6.3'ünde (n=1) hipertansiyon, %6.3'ünde (n=1) toxoplazma, %6.3'ünde (n=1) servikal yetmezlik mevcuttu. Bu hastaların %50'sinin (n=8) tarama testi düşük riskli gruptaydı. Bu hastalardan doğan bebeklerin %31.3'ünde (n=5) ek hastalık saptanmadı, %18.9'unde (n=3) koarktasyon, %12.6'sında (n=2) hipoplastik sol kalp sendromu, %12.6'sında (n=2) patent foramen ovale, %6,3'ünde (n=1) pulmoner hipertansiyon, %6,3'ünde (n=1) truncus arteriosus saptandı. İki hastanın postnatal takiplerine ulaşılamadı. Kalp dışı anomalilerden ise bir hastada Dandy-Walker sendromu, bir hastada meningomyelosel, bir hastada ise özefagial atrezi ile birliktelik gösteren displastik böbrek hastalığı saptandı. Yenidoğanların %50'si (n=7) yenidoğan yoğun bakım ünitesine yatırıldı. Bebeklerin takiplerinde %14.8'i (n=2) exitus oldu. Bu bebeklerin birinde aorta atrezisi olan hipoplastik sol kalp sendromu, diğerinde ise displastik böbrek ile birlikte olan özefagial atrezi mevcuttu. Sonuç: Duktus arteriosus fetal hayatta dolaşımın sürdürülebilmesi için gerekli olan önemli bir vasküler yapıdır. Fetal kardiyak outputun 3'te 2'si duktus arteriosus aracılığıyla ana pulmoner arterden desendan aortaya aktarılır 1. Duktus arteriosus anomalileri nadir görülür ve izole olduğunda çoğunlukla postnatal sonuçlar iyidir 2. Bununla birlikte fallot tetrolojisi, hipoplastik sol kalp sendromu, ventriküler septal defektli pulmoner atrezi gibi kompleks kardiyak patolojilerin, trizomi 21, trizomi 13 gibi genetik hastalıkların ve damar yapısındaki elastin disfonksiyonuna neden olan Ehler-Danlos ve Marfan gibi sendromların bir parçası da olabilmektedir 3. Ayrıca saptandığında tromboz veya rüptür riski nedeniyle dikkatle takip edilmelidir 4.

Anahtar Kelimeler: Tortiyoze duktus arteriosus, Konjenital Kardiyak Anomaliler, Fetal Ekokardiyografi

Değişken	**Ortanca (Min-Maks)**
Yaş	28.5 (21-38)
Gravida	2 (1-4)
Parite	1 (0-2)
Tanının Konulduğu Gebelik Haftası	34 (22-37)
Doğum Haftası	38 (36-40)
Doğum Ağırlığı (gram)	3050 (1700-4160)
1. dk APGAR Skoru	7 (5-8)
5. dk APGAR Skoru	8 (7-9)

Tablo 1: Demografik veriler ve doğum sonuçları

Tanı/Bulgular	**Yüzde (%)**	**Sayı (n)**
Ek Hastalık Saptanmayan	31.3	5
Aorta Koarktasyonu	18.9	3
Hipoplastik Sol Kalp Sendromu	12.6	2
Patent Foramen Ovale	12.6	2
Pulmoner Hipertansiyon	6.3	1
Truncus Arteriosus	6.3	1

Tablo 2: Tortiyoze duktus arteriozusa eşlik eden kardiyak anomaliler

Evaluation Of Prenatal And Neonatal Outcomes Of Fetuses Diagnosed With Tortuous Ductus Arteriosus

ABSTRACT Objective: This study aimed to investigate the associated anomalies, genetic structures, and prognosis of fetuses diagnosed with tortuous ductus arteriosus by prenatal ultrasound. Methods: The study included 16 pregnant women diagnosed with tortuous ductus arteriosus who consulted the perinatology clinic of Ankara Bilkent City Hospital between 2022 and 2025. Demographic data, birth weights, 1st and 5th minute APGAR scores, associated anomalies, genetic diseases, neonatal intensive care unit (NICU) admissions, and postnatal prognosis were investigated. Results: The mean age of the included pregnant women was 28.5 (21-38) years. Gravidity was 2 (1-4), parity was 1 (0-2), week of diagnosis was 34 (22-37), week of delivery was 38 (36-40), and birth weight was 3050 grams (1700-4160). The 1st minute APGAR score was 7 (5-8), and the 5th minute APGAR score was 8 (7-9). The study found that 62.5% (n=10) of the pregnant women had no additional diseases, 18.8% (n=3) had goiter, 6.3% (n=1) had hypertension, 6.3% (n=1) had toxoplasmosis, and 6.3% (n=1) had cervical insufficiency. Screening tests showed that 50% (n=8) of these patients were in the low-risk

group. Of the infants born to these patients, 31.3% (n=5) had no additional diseases, 18.9% (n=3) had coarctation, 12.6% had hypoplastic left heart syndrome, 12.6% (n=2) had patent foramen ovale, 6.3% had pulmonary hypertension, and 6.3% (n=1) had truncus arteriosus. Postnatal follow-up data were not available for two patients. Non-cardiac anomalies included Dandy-Walker syndrome, meningomyelocele, and dysplastic kidney disease combined with esophageal atresia. A total of 50% (n=7) of the neonates were admitted to the NICU, and 14.2% (n=2) of the infants died during follow-up. Conclusion: The ductus arteriosus is an important vascular structure necessary for maintaining circulation in fetal life. Anomalies of the ductus arteriosus are rare and generally have good postnatal outcomes when isolated [2]. However, they can also be part of complex cardiac pathologies such as Fallot Tetralogy, hypoplastic left heart syndrome, and pulmonary atresia with VSD, genetic diseases, and syndromes causing elastin dysfunction such as Ehlers-Danlos and Marfan [3]. Moreover, when detected, they should be carefully monitored for the possibility of thrombosis or rupture [4].

Keywords: Tortuous ductus arteriosus, congenital cardiac anomalies, fetal echocardiography

S-17 Prenatal Fetal Plevral Efüzyon İzlenen Vakaların Sonuçları

Atakan Tanaçan[1], Eda Büşra Babayiğit[1]
1 Ankara Bilkent Şehir Hastanesi

Prenatal Fetal Plevral Efüzyon İzlenen Vakaların Sonuçları Eda Büşra Babayiğit 1 , Atakan Tanaçan 2 1. Ankara Bilkent Şehir Hastanesi Ankara/Türkiye 2. TC Sağlık Bakanlığı Ankara Bilkent Şehir Hastanesi Ankara/Türkiye Giriş: Fetal plevral efüzyon tek başına olabilir veya daha kötü bir prognozla seyreden hidrops ile ilişkili olabilir. Anöploidi (trizomi 21 veya Turner sendromu gibi), yapısal malformasyonlar veya tümörler (örneğin kalp, akciğerler, lenfatik sistemi içeren), konjenital enfeksiyon ve genetik sendromlarla ilişkili olabilirler. Bu çalışmadaki amacımız kliniğimizde prenatal plevral efüzyon izlenen vakaların gebelik sonuçlarını araştırmak. Materyal ve Method: 2023 Ocak ile 2025 Ocak ayları arasında Ankara Bilkent Şehir Hastanesi Perinatoloji bölümünde prenatal fetal plevral efüzyon izlenen hastalar retrospektif olarak incelendi. Hastaların demografik bilgileri, tanı aldıkları gebelik haftası, tarama ve tanı testi sonuçları, plevral efüzyona eşlik eden kardiyak veya extra kardiyak anomaliler, gebeliğin sonlanma şekli ve bu hastaların postnatal izlem süreci kayıt altına alındı. Tanımlayıcı analizler, normal dağılmayanlar için median min-max kullanıldı. Sonuçlar Bu çalışmaya gebeliğinde fetal plevral efüzyon saptanan 28 hasta alındı. İzole plevral efüzyon izlenen hasta sayısı 5 (%17.9), kardiyak anomali ile komplike olan hasta sayısı 4 (%14.3), ekstra kardiyak anomali ile komplike olan hasta sayısı 17 (%60.7) ve multiple anomali olan hasta sayısı 2(%7.1) idi. Extra kardiyak anomali saptanan 19 (%67.8) hastanın 9(%32.1)'u hidrops fetalis ile birlikte izlendi. 2 (%7.1) hastada kranial, 2 (%7.1) hastada iskelet, 2 (%7.1) hastada gis, 2 (%7.1) hastada genitoüriner ve 2 (%7.1) hastada multiple anomali izlendi. 11 (%39.3) hastanın gebelik sonucu canlı doğumla sonuçlanırken 4 (%14.3) hastada intrauterin ex ve 10 (%35.7) hastada tıbbi terminasyon ile sonuçlandı. Canlı doğumla ile sonuçlanan hastaların postnatal izlemlerinde 6 yenidoğanın yaşamını yitirdiği, 5 yenidoğanın yaşadığı tespit edildi. Yaşamı devam eden yenidoğanların; ikisi izole plevral efüzyon, ikisi güs ve bir tanesi de kardiyak anomali ile komplike idi. Tanı testi yaptıran ve anomali izlenen 2 hastada turner , bir hastanın wes sonucunda glb1 geninde homozigot mutasyon saptanmıştır. Sonuç: Çalışmamızın sonucunda canlı doğumla sonuçlanan plevral efüzyon vakalarında izole olan veya genitoüriner sistem ile birlikte seyreden plevral efüzyonun sonuçlarının daha iyi seyrettiği gözlenmiştir. Anahtar Kelimeler: Plevral efüzyon, Multiple anomali, Turner

Anahtar Kelimeler: Plevral efüzyon, Multiple anomali, Turner

Outcomes Of Cases With Prenatal Fetal Pleural Effusion

Outcomes of Cases with Prenatal Fetal Pleural Effusion Eda Büşra Babayiğit[1], Atakan Tanaçan[2] [1]Ankara Bilkent City Hospital, Ankara/Turkey [2]Ministry of Health of the Republic of Turkey, Ankara Bilkent City Hospital, Ankara/Turkey Introduction: Fetal pleural effusion can occur

alone or be associated with hydrops, often carrying a poor prognosis. It may be linked to aneuploidy (such as trisomy 21 or Turner syndrome), structural malformations, tumors (affecting the heart, lungs, or lymphatic system), congenital infections, or genetic syndromes. This study aims to evaluate the pregnancy outcomes of cases with prenatal fetal pleural effusion in our clinic. Materials and Methods: Between January 2023 and January 2025, patients diagnosed with prenatal fetal pleural effusion at Ankara Bilkent City Hospital's Perinatology Department were retrospectively analyzed. Demographic data, gestational week at diagnosis, screening and diagnostic test results, associated cardiac or extracardiac anomalies, pregnancy outcomes, and postnatal follow-up data were recorded. Descriptive analysis was performed using median values and min-max for non-normally distributed data. Results: 28 patients with fetal pleural effusion were included. Of these, 5 (17.9%) had isolated pleural effusion, 4 (14.3%) had cardiac anomalies, 17 (60.7%) had extracardiac anomalies, and 2 (7.1%) had multiple anomalies. Among the 19 patients (67.8%) with extracardiac anomalies, 9 (32.1%) also had hydrops fetalis. Additional findings included cranial, skeletal, gastrointestinal, and genitourinary anomalies in 2 patients each. Pregnancy outcomes were as follows: 11 patients (39.3%) had live births, 4 (14.3%) had intrauterine death, and 10 (35.7%) underwent medical termination. Among the live births, 6 neonates died, while 5 survived. The surviving neonates had isolated pleural effusion, gastrointestinal anomalies, or cardiac defects. Genetic testing revealed Turner syndrome in one patient and a homozygous mutation in the GLB1 gene in another. Conclusion: In our study, isolated pleural effusion or pleural effusion accompanied by genitourinary anomalies had better outcomes in live-born infants.

Keywords: Pleural effusion, Multiple anomalies, Turner

Değişken	ORTALAMA ± STD
yaş	30.61 ± 5.5
gravida	2.64± 2.14
parite	1.07 ± 0.24
Tanı haftası	19.07± 6.08
Doğum ağırlığı	2119±721
Apgar 1	2.9± 2.84
Apgar 5	4.92±3.34

S-18 Servikal Kanseri Taklit Eden Servikal Adenomyozis İçin Cerrahi ve Serviks Rekonstrüksiyonu

Burak Güler[1]
1 Altunizade Acıbadem Hastanesi

Servikal Kanseri Taklit Eden Servikal Adenomyozis İçin Cerrahi ve Serviks Rekonstrüksiyonu Amaç Servikal kanseri taklit eden nadir bir servikal adenomyozis olgusunu sunmak ve intraoperatif video dokümantasyonu ile desteklenen cerrahi yaklaşımı, serviks rekonstrüksiyonu da dahil olmak üzere, ayrıntılı olarak tanımlamak. Tasarım Servikal kanser şüphesiyle değerlendirilen servikal adenomyozisin yönetimine yönelik adım adım cerrahi gösterimi içeren bir olgu sunumu. Olgu 26 yaşında, nulligravid bir kadın hasta, bir yıldır devam eden kronik pelvik ağrı ve anormal vajinal kanama şikayetleri ile başvurdu. İlk ultrason değerlendirmesinde uterus 9×5 cm ölçülerinde olup adenomyozis bulguları saptandı. MRG'de heterojen kontrast tutan ve serviksten alt uterin segmente uzanan, duvar invazyonu şüphesi oluşturan kitle lezyonu görüldü. Bulgular, tekrarlayan adenomyozis, endometriozis veya malignite şüphesini artırdı. Hasta daha önce iki cerrahi girişim geçirmişti: - 4/07/2023: Histeroskopi ve laparoskopi. - 12/11/2023: Tekrarlayan histeroskopi ve laparoskopi. Bu girişimlere rağmen hastanın semptomları devam etti. - Pap smear (05/12/2024): ASC-US tespit edildi. - HPV testi (26/11/2024): Negatif bulundu. - Kolposkopi (10/12/2024): Servikste anormal görünüm saptandı. - Histopatolojik inceleme: Servikal adenomyozis tanısını doğruladı. Girişimler Servikal kitlenin cerrahi eksizyonu gerçekleştirildi ve histopatolojik inceleme sonucunda servikal adenomyozis tanısı kesinleşti. Kitleden 3×2 cm ve 5×2 cm boyutlarında iki biyopsi örneği alındı. Ek olarak, histeroskopik biyopsi ile endometrial polipler tespit edilerek çıkarıldı. İşlem sırasında servikal yapının anatomik bütünlüğünü korumak amacıyla dikkatli bir rekonstrüksiyon uygulandı. Sonuç Servikal adenomyozis, klinik ve radyolojik olarak servikal kanseri taklit edebilen son derece nadir bir durumdur. Bu nedenle yanlış tanı konulması ve gereksiz radikal tedavilerin uygulanması riski taşır. Bu olgu, atipik servikal lezyonları olan hastalarda kapsamlı histopatolojik değerlendirmenin önemini vurgulamaktadır. Sunulan cerrahi yaklaşım, servikal adenomyozisin yönetimi için uygulanabilir bir yöntem sağlarken, serviksin yapısal ve fonksiyonel bütünlüğünün korunmasını amaçlamaktadır. Bu olgu sunumu, servikal adenomyozisin konservatif cerrahi yönetimine dair giderek artan kanıtları desteklemekte ve benign ile malign lezyonların ayrımında kolposkopi ve histopatolojinin kritik rolünü vurgulamaktadır.

Anahtar Kelimeler: adenomyozis, endometriozis, serviks kanseri

Surgery For Cervical Adenomyosis Mimicking Cervical Cancer And Reconstruction Of Cervix

Surgery for Cervical Adenomyosis Mimicking Cervical Cancer and Reconstruction of Cervix Objective To present a rare case of cervical adenomyosis mimicking cervical cancer and describe the surgical approach, including cervical reconstruction, supported by intraoperative video documentation. Design This is a case report with a step-by-step surgical demonstration of the management of cervical adenomyosis, initially suspected to be cervical cancer. Setting A 26-year-old nulligravid female presented with chronic pelvic pain and abnormal vaginal bleeding persisting for one year. Initial ultrasound revealed a uterus measuring 9×5 cm with signs of adenomyosis. MRI findings suggested a heterogeneously enhancing mass lesion extending from the cervix to the lower uterine segment, with suspected wall invasion, raising the possibility of recurrent adenomyosis, endometriosis, or malignancy. The patient had undergone two previous surgeries: 14/07/2023: Hysteroscopy and laparoscopy. 12/11/2023: Repeated hysteroscopy and laparoscopy. Despite these interventions, her symptoms persisted. Pap smear (05/12/2024) indicated ASC-US, and HPV testing (26/11/2024) was negative. Colposcopy performed on 10/12/2024 revealed an abnormal cervical appearance, and histopathological examination confirmed cervical adenomyosis. Interventions Surgical excision of the cervical mass was performed, with histopathology confirming cervical adenomyosis. A 3×2 cm and a 5×2 cm biopsy sample were taken from the mass. Additionally, hysteroscopic biopsy revealed endometrial polyps. The procedure included careful cervical reconstruction to preserve anatomical integrity. Conclusion Cervical adenomyosis is an extremely rare entity that can clinically and radiologically mimic cervical cancer, leading to potential misdiagnosis and unnecessary radical treatments. This case highlights the importance of thorough histopathological evaluation in patients with atypical cervical lesions. The presented surgical approach provides a feasible method for managing cervical adenomyosis while preserving cervical structure and function. This report contributes to the growing evidence supporting conservative surgical management of cervical adenomyosis and emphasizes the role of colposcopy and histopathology in differentiating benign from malignant lesions.

Keywords: adenomyosis, endometriosis, cervix ca

S-19 Erken ve Geç Başlangıçlı Preeklampsi Hastalarının İlk Trimester Tarama Testlerindeki Papp-A ve Bhcg Değerlerinin Karşılaştırılması

Ayça Peker[1], **Özgür Kara**[1]
1 Ankara Bilkent Şehir Hastanesi

ÖZET

Preeklampsi tanısı almış hastaların ilk trimester tarama testlerindeki PAPP-A ve βHCG değerlerinin preeklampsinin başlangıç zamanını öngörmedeki etkinliği değerlendirilmiştir. Çalışmada βHCG değeri ve βHCG/ PAPP-A oranı erken başlangıçlı preeklampsi hastalarında anlamlı olarak daha yüksek saptanmıştır.

Anahtar kelimeler: preeklampsi, ilk trimester tarama testi, PAPP-A, βHCG

ABSTRACT

The effectiveness of first-trimester screening test levels of PAPP-A and βHCG in predicting the onset time of preeclampsia was evaluated in patients diagnosed with preeclampsia. The study found that βHCG levels and the βHCG/PAPP-A ratio were significantly higher in patients with early-onset preeclampsia.

Keywords: Preeclampsia, first trimester screening test, PAPP-A, Beta HCG

GİRİŞ

Erken ve geç başlangıçlı preeklampsi tanısı almış gebelerin ilk trimester tarama testlerindeki PAPP-A (pregnancy associated protein A) ve βHCG (beta human chorionic gonadotropin) değerlerini karşılaştırmak ve βHCG/ PAPP-A oranının gebeliğin ilerleyen haftalarında olası preeklampsinin başlangıç zamanını ön görmedeki etkinliğini incelemek.

YÖNTEM

Çalışmada 01 Ağustos 2024- 28 Şubat 2025 tarihlerinde Ankara Bilkent Şehir Hastanesi Perinatoloji kliniğinde preeklampsi tanısı ile takip edilmiş ve ilk trimester tarama testlerini hastanemizde yaptırmış olan toplam 46 gebe çalışmaya dahil edildi. 34. gebelik haftasından önce tanı alan 24 erken başlangıçlı preeklampsi hastası ve 34. gebelik haftasından sonra tanı alan 22 geç başlangıçlı preeklampsi hastası değerlendirildi. Bu 2 grup arasında demografik (yaş, gravida, parite, yaşayan çocuk sayısı), klinik özellikler (tanı haftası, antihipertansif kullanım oranı) ve ilk trimester tarama testinde çalışılan PAPP-A ve βHCG sonuçları karşılaştırıldı.

BULGULAR

Erken ve geç başlangıçlı preeklampsi grupları arasında demografik veriler karşılaştırıldığında; iki grup arasında yaş, parite ve yaşayan çocuk sayısı açısından istatistiksel olarak anlamlı fark olduğu görüldü (sırasıyla p:0,001; p:0,007; p:0,008). Erken başlangıçlı preeklampsi grubunda ortanca tanı haftası 31. gebelik haftası iken, geç başlangıçlı preeklampsi grubunda ortanca tanı haftası 35. gebelik haftası bulundu. Hastaların ilk trimester tarama testlerindeki laboratuvar sonuçları karşılaştırıldığında PAPP-A değerleri arasında anlamlı fark saptanmazken (p:0,133); βHCG değerleri erken başlangıçlı preeklampsi grubunda anlamlı olarak daha yüksek saptandı (p:0,048). βHCG/ PAPP-A oranını erken başlangıçlı preeklampsi hastalarında anlamlı olarak daha yüksek bulundu (p:0,025). Erken ya da geç başlangıçlı preeklampsiyi öngörmede optimal

cut-off değerini hesaplamak için ROC (receiver operating characteristic) eğrisi çıkarıldı. Optimal cut-off değeri 0,908 olarak hesaplandı.

Tablo-1. Erken ve geç başlangıçlı preeklampsi hastalarının demografik ve klinik özelliklerinin karşılaştırılması

SONUÇ VE TARTIŞMA

Erken başlangıçlı preeklampsinin geç başlangıçlı preeklampsiye göre daha ileri yaştaki gebelerde ortaya çıktığı gösterildi. Geç başlangıçlı preeklampsi ilk gebeliklerde daha sık görülürken, erken başlangıçlı preeklampsinin multigravid hastalarda daha sık görüldüğü saptandı. İlk trimester tarama testlerinin laboratuvar sonuçları karşılaştırıldığında βHCG/ PAPP-A oranının erken başlangıçlı preeklampsi hastalarında anlamlı olarak daha yüksek olduğu ve preeklampsinin başlangıç zamanını öngörebileceği gösterildi.

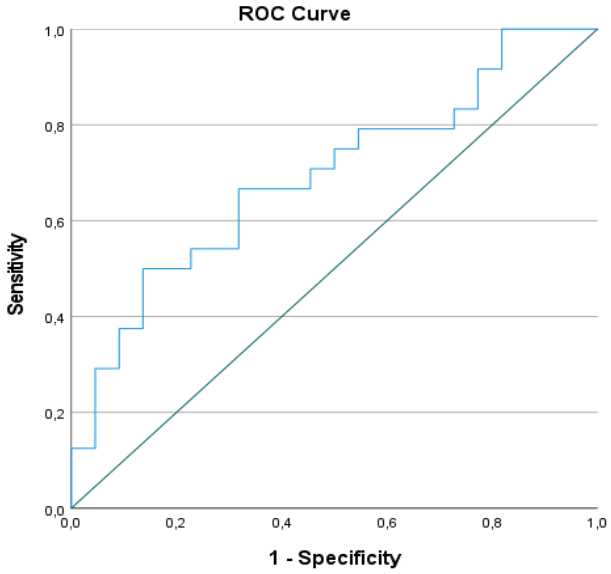

	Erken başlangıçlı preeklampsi grubu (n=24)	**Geç başlangıçlı preeklampsi grubu (n=22)**	**P değeri**
Maternal yaş (median, IQR)	34 (7,75)	25,5 (7,25)	0,001
Gravida (median, IQR)	3 (3)	1 (2)	0,057
Parite (median, IQR)	2 (1)	0 (2)	0,007
Yaşayan (median, IQR)	2 (1)	0 (2)	0,008
Tanı haftası (median, IQR)	31 (4)	35(3,25)	<0,001
PAPP-A (median, IQR)	0,83 (0,85)	0,94 (0,90)	0,133
BhCG (median, IQR)	1,39 (0,99)	0,88 (0,87)	0,048
Antihipertansif kullanım oranı (n; %)	n=11, %45,8	n=8, %36,3	0,56

Şekil-1. Preeklampsinin erken ya da geç başlangıçlı olacağını ön görmede Beta HCG/PAPP-A değeri için ROC eğrisi. Eğri altında kalan alan: 0,693 (%95 güven aralığı 0,540-0,846; p:0,025) optimal cut-off değeri olarak bulundu. (sensitivite: %71, spesifisite: %55)

Comparison Of Papp-A And Bhcg Levels In First Trimester Screening Tests Of Patients With Early And Late-Onset Preeclampsia

INTRODUCTION The study aims to compare PAPP-A (Pregnancy-Associated Plasma Protein-A) and βHCG (Beta Human Chorionic Gonadotropin) levels in the first trimester screening tests of pregnant women diagnosed with early and late-onset preeclampsia and to evaluate the effectiveness of the βHCG/PAPP-A ratio in predicting the onset time of preeclampsia in the later weeks of pregnancy. METHODS A total of 46 pregnant women diagnosed with preeclampsia between August 1, 2024, and February 28, 2025, at the Perinatology Clinic of Ankara Bilkent City Hospital and who had undergone first-trimester screening tests at this hospital were included in the study. Twenty-four patients diagnosed before the 34th gestational week were classified as having early-onset preeclampsia, and twenty-two patients diagnosed after the 34th gestational week were classified as having late-onset preeclampsia. Demographic characteristics(age, gravida, parity, living children), clinical features (gestational age at diagnosis, antihypertansive usage ratio) and PAPP-A and βHCG results from first-trimester screening tests were compared between these two groups. RESULTS When the demographic data of the early and late-onset preeclampsia groups were compared, a statistically significant difference was observed between the two groups in terms of age, parity, and the number of

living children (p:0.001, p:0.007, p:0.008, respectively). The median gestational week at diagnosis was 31 weeks in the early-onset preeclampsia group and 35 weeks in the late-onset preeclampsia group. When laboratory results from first-trimester screening tests were compared, no significant difference was found in PAPP-A levels (p:0.133); however, βHCG levels were significantly higher in the early-onset preeclampsia group (p:0.048). The βHCG/PAPP-A ratio was found to be significantly higher in early-onset preeclampsia patients (p:0.025). A receiver operating characteristic (ROC) curve was created to calculate the optimal cut-off value for predicting early or late-onset preeclampsia, which was determined to be 0.908. CONCLUSION Early-onset preeclampsia was found to occur more frequently in older pregnant women compared to late-onset preeclampsia. While late-onset preeclampsia was more common in primigravid women, early-onset preeclampsia was more frequently observed in multigravid patients. The βHCG/PAPP-A ratio was found to be significantly higher in early-onset preeclampsia patients, suggesting that this ratio may help predict the timing of preeclampsia onset.

Keywords: Preeclampsia, first trimester screening test, PAPP-A, Beta HCG

S-20 31 Hafta Adölesan Preeklamptik Gebede Ablasyo Plasenta Zemininde Gelişen Couvelaire Uterus: Olgu Sunumu

Gülşen Yanığlı[1], Uğurcan Dağlı[1]
1 Sağlık Bilimleri Üniversitesi İzmir Tepecik Eğitim ve Araştırma Hastanesi

ÖZET

Adölesan gebeliklerde preeklampsi ve özellikle eklampsi gelişme riski artmaktadır. 20 yaş altı gebelerde preeklampsi riski 20–24 yaş grubuna göre 1,25 kat, eklampsi riski ise 2,3 kat daha fazladır. Couvelaire uterus, plasenta dekolmanının nadir fakat ciddi bir komplikasyonu olup, tüm dekolman vakalarının yaklaşık %5'inde görülmektedir. Bu olgu sunumunda, 13 yaşında, ilk gebeliği olan ve tansiyon yüksekliği ile başvuran nullipar adölesan gebe değerlendirilmiştir. Başvuru anında fetal kalp atımı alınamayan, retroplasental hematomu olan hasta, şiddetli preeklampsi ve ablasyo plasenta ön tanılarıyla sezaryene alınmıştır. Operasyon sırasında Couvelaire uterus saptanmış, postpartum dönemde yoğun bakımda izlem ve gerekli medikal tedaviyle stabil hale gelen hasta, taburcu edilmiştir.

Bu olgu, adölesan gebeliklerde hipertansif bozuklukların ve buna bağlı gelişebilecek plasenta dekolmanının erken tanı ve hızlı müdahale ile yönetilmesinin önemini vurgulamaktadır. Multidisipliner yaklaşım ve zamanında uygulanan uygun tedavi, maternal ve fetal morbidite/mortalitenin azaltılmasında kritik rol oynamaktadır.

ABSTRACT

The risk of developing preeclampsia—and especially eclampsia—in adolescent pregnancies is significantly increased. In pregnant individuals under the age of 20, the risk of preeclampsia is 1.25 times higher and the risk of eclampsia is 2.3 times higher compared to those aged 20–24. Couvelaire uterus, also known as uteroplacental apoplexy, is a rare but serious complication of placental abruption and occurs in approximately 5% of all abruption cases.

This case report presents a 13-year-old nulliparous adolescent with her first pregnancy who presented with hypertension. At admission, no fetal heart activity was detected and a retroplacental hematoma was observed. The patient was diagnosed with suspected severe preeclampsia and placental abruption and underwent an emergency cesarean section. During the operation, a Couvelaire uterus was identified. The patient was subsequently stabilized in the intensive care unit with appropriate medical treatment and was discharged in good condition.

This case highlights the importance of early diagnosis and rapid intervention in managing hypertensive disorders and associated placental complications in adolescent pregnancies. A multidisciplinary approach and timely, appropriate treatment play a critical role in reducing maternal and fetal morbidity and mortality.

GİRİŞ

Türkiye Nüfus ve Sağlık Araştırması (TNSA)'na göre; anne olma yüzdesi adölesan dönemde yaşla birlikte hızla artmaktadır, 14 yaşında %0.4 iken, 16 yaşında bu oran %2.2'ye, 17 yaşında %4.4'e, 18 yaşında %9.7'ye, 19 yaşında %12.9'a yükselmektedir.(1) Adölesan gebelikte, preeklampsi ve özellikle eklampsi gelişme riski altındadır. 20 yaşından küçük kadınlarda preeklampsi riski, 20-24 yaş arası kadınlara göre 1,25 kat daha yüksektir ve eklampsi riski ise 2,3 kat daha fazladır.(2)
Couvelaire uterus, uteroplasental apopleksi olarak da bilinen, plasenta dekolmanının nadir fakat ciddi bir komplikasyonudur ve bu durum, plasenta dekolmanı vakalarının yaklaşık %5'inde görülmektedir. Plasenta dekolmanı, gebeliklerin yaklaşık %1'ini etkileyen ve maternal mortalitenin %5'e kadar çıkabildiği bir durumdur.(3) Couvelaire uterus, plasenta dekolmanına bağlı olarak gelişen, genellikle fatal olmayan fakat yüksek risk taşıyan bir komplikasyondur. Plasenta kan damarlarının kanamasının, decidua basalis içine sızarak plasental ayrılmaya yol açması ve ardından uterusun lateral bölgelerine infiltre olması sonucu gelişir. Bu durum, sıklıkla hemostazı sağlamak için acil cerrahi müdahale gerektiren bir patolojidir.

OLGU

13 yaşında ilk gebeliği olan nullipar gebe sabah başlayan karın ağrısı ve kanama şikayeti ile acil servisimize başvurdu.Son adet tarihi bilinmeyen gebenin bilinen ek hastalığı yoktu. Yapılan fizik muayenesinde uterus tetanik batında yaygın hassasiyet mevcuttu. Vajinal muayenede aktif vajinal kanama izlendi. Giriş kan basıncı 155/100 ve kontrol kan basıncı 140/100 ölçüldü. Tetkiklerinde hemoglobin (hb) 10.5g/dl beyaz küre (wbc) 19.39*10^3/uL platelet (plt) 205*10^3/uL fibrinojen 184mg/dl d-dimer 4340µg/L FEU şeklinde izlendi.Ultrasonda ölçümleri 31 hafta ile uyumlu, makat prezentasyonda, fetal kalp atımı negatif ve amnion mai anhidroamniotik fetüs izlendi. Retroplasental alanda 23*18mm hematom ile uyumlu alan görüldü. Hastaya 15 mg nifedipin verildi ve hasta doğumhaneye refere edildi. Doğumhanede ölçülen kan basıncının 170/100 olması ve baş ağrısı tariflemesi üzerine hastaya şiddetli preeklampsi ön tanısı ve ablasyo plasenta şüphesi nedeniyle sezaryen ile doğum planlandı. Operasyon sırasında Couvelaire uterus ile plasenta dekolmanı teşhisi doğrulandı, round ligaman altında hematom kendini sınırlamış halde izlendi. Sezaryen sonrası kehr insizyonu kapatıldı, kanama kontrolü sağlandı. Uterin tonus normal izlendi. Uterin kompresyon süturu atılması düşünülmedi. Per operatif intravenöz 2 gram fibrinojen verildi. Post operatif yoğun bakımda eklampsi nöbet profilaksisi ve kan basıncı yüksekliği için MGSO4 infüzyon tedavisi ve 1x2.5 mg amlodipin başlandı.24 saat yoğun bakımda izlenmesi sonrası aktif vajinal kanama izlenmeyen tansiyon regülasyonu sağalan hasta servise alındı. Postoperatif 3. gününde alınan hb: 8.0 g/dl wbc:14.62*10^3/uL plt:230*10^3/uL fibrinojen 588 mg/dl d-dimer 1.62 vitalleri stabil olan hasta taburcu edildi.

TARTIŞMA

Tansiyon yüksekliği ile başvuran adölesan gebeliklerde preeklampsi zemininde ablasyo plasenta yönünden yakın takip edilmelidir. Zamanında yapılan tıbbi müdahale ve multidisipliner bir yaklaşımın, hem anne hem de fetus için olumlu sonuçlar doğurduğu vurgulanmalıdır. Özellikle, hastanın erken dönemde tanı alması ve doğru cerrahi yönetim uygulanması, plasenta dekomanının başarıyla tedavi edilmesinde kritik rol oynamaktadır. Bu durum, prenatal bakımın önemini ve sağlık profesyonellerinin farkındalığını artırmayı gerektiren bir vakadır.

Kaynakça:

1-)Bulut S, Gürkan A, Sevil Ü. Adölesan Gebelikler. Aile ve Toplum Dergisi 2008; 4(13): 37-44.

2) Ganchimeg T, Ota E, Morisaki N, et al. Pregnancy and childbirth outcomes among adolescent mothers: a World Health Organization multicountry study. BJOG 2014;121(Suppl 1):40–8.

3-)Uwagbai ON, Wittich AC. A 30-Year-Old Female Found to Have a Couvelaire Uterus With Placenta Accreta During Planned Cesarean Delivery. Mil Med. 2017;182(3):e1877-e1879.

4-) . Couvelaire A. Deux nouvelles observations d'apoplexie uteroplacentaire (hemorrhagies retro-placentaires avec infiltration sanguine de la pavoi musculaire de l'uterus). Ann Gynecol Obstet. 1912; 9:486.

S-21 Geçici İskemik Atak Ön Tanısı ile Yatış Yapılan Hastaların Matenal ve Fetal Sonuçları

Burcu Bozkurt Özdal[1], Dilek Şahin[2]
1 Ankara Bilkent Şehir Hastanesi
2 T.c Sağlık Bakanlığı Ankara Bilkent Şehir Hastanesi

Giriş:

Geçici iskemik atak (TİA) 24 saattten daha az süren beynin belirli bölgesine karşılık gelen vasküler alanda kan akışında geçici bir azalmanın meydana geldiği beyni veya retinayı iskemik hale getirmesiyle karakterize fokal nörolojik bir semptomun ani olarak başlamasıdır[1].

Hamilelikle beraber meydana gelen patofizyolojik olaylar gebelerde daha fazla iskemik atak gelişimine neden olur.Hamile olan kadınlarda hamile olmayanlara göre daha yüksek iskemik atak geçirme oranına sahiptir[2].

Akut iskemik atak gebelikte en fazla gebeliği 3.trimesterinde meydana gelirken en yüksek olduğu dönem puerperyumdur[3].

Bu çalışmamızdaki amacımız geçici iskemik atak tanısı ile hastaneye yatırılan gebelerin maternal ve fetal sonuçlarını incelemektir.

Materyal ve Metod:

Bu çalışmada 2023 ocak ve 2025 ocak aylarında hastanemize geçici iskemik atak ön tanısıyla yatırılan gebeler retrospektif olarak incelendi.

Hastaların yaş,gravida,parite,kronik hastalık öyküsü,serebrovasküler olay öyküsü(svo) ,geçici iskemik atağın geçirildiği gebelik haftası,MR sonuçları,maternal sonuçlar,fetal sonuçlar kayıt altına alındı.

Tanımlayıcı analizler, normal dağılmayanlar için median min-max kullanıldı.

Bulgular:

Çalışmaya geçici iskemik atak ön tanısı almış 15 hasta dahil edildi.Bu hastaların klinikodemografik bilgileri ve doğumla sonuçlanan gebeliklerin yenidoğan sonuçları tablo 1 de yer almaktadır.

Bu hastaların 8 sinde(%54) kr hastalık öyküsü(diyabet ve tansiyon yüksekliği) vardı.1 hastada(%6) geçirilmiş serebrovasküler olay öyküsü vardı.

9(%72) gebe 3.trimesterda geçici iskemik atak geçirirken 4 hasta(%28) ilk trimesterde geçirdi.

Hastaların magnetik rezonans (MR) görüntülenmesinde 1(%6) hastada MS tanısı konulurken 14 hastaya (%94)geçici iskemik atak tanısı konuldu.

Geçici iskemik atak geçiren 2 (%13)anne yoğun bakımda entübe olarak takip edildi.Anne kaybımız olmadı.

Tablo:Hastaların kliniko demografik verileri ve yenidoğan sonuçları

Değişkenler	Median(min-max)
Yaş	32(29-43)
Gravida	1.5(1-6)
Parite	0(0-2)
Gebelik yaşı	19.8(4-35)
Doğum kilosu	2510(2000-3200)
Doğum haftası	37(34-38)
Apgar 5.dk	8(7-9)
NICU	0(0-1)

Sonuç:

Geçici iskemik atak ihtimali gebelerde meydana gelen patofizyoloji nedeniyle artmaktadır. Nörolojik semptomlar ile gelen gebeler mutlaka geçici iskemik atak açısından değerlendirilmelidir.

Introduction:

Transient ischaemic attack (TIA) is the sudden onset of a focal neurological symptom characterised by ischaemia of the brain or retina with a transient decrease in blood flow in the vascular area corresponding to a specific region of the brain lasting less than 24 hours[1].

Pathophysiological events occurring with pregnancy cause more ischaemic attacks in pregnant women, and pregnant women have a higher rate of ischaemic attacks than non-pregnant women[2].

Acute ischaemic attack occurs most frequently in the 3rd trimester of pregnancy and the highest rate is in the puerperum[3].

The aim of this study was to investigate the maternal and fetal outcomes of pregnant women hospitalised with a diagnosis of transient ischaemic attack.

Material and Methods:

In this study, pregnant women admitted to our hospital in January 2023 and January 2025 with a prediagnosis of transient ischaemic attack were retrospectively analysed.

Age, gravida, parity, history of chronic diseases, history of cerebrovascular events (svo), gestational week of transient ischaemic attack, MRI results, maternal outcomes, fetal outcomes were recorded.

Descriptive analyses, median min-max was used for non-normally distributed data.

Results:

Fifteen patients with a prediagnosis of transient ischaemic attack were included in the study. The clinicodemographic data of these patients and neonatal outcomes of pregnancies resulting in delivery are shown in Table 1.

Eight (54%) of these patients had a history of CR disease (diabetes and hypertension). 1 patient (6%) had a history of previous cerebrovascular event.

9(72%) pregnant women had transient ischaemic attack in the third trimester, while 4(28%) had it in the first trimester.

On magnetic resonance imaging (MRI), MS was diagnosed in 1 (6%) patient and transient ischaemic attack was diagnosed in 14 (94%) patients.

Two (13%) mothers with transient ischaemic attack were followed up intubated in intensive care unit.

Table:Patients' clinico-demographic data and neonatal outcomes

Variable	Median(min-max)
Age	32(29-43)
Gravida	1.5(1-6)
Parita	0(0-2)
Gestationel age	19.8(4-35)
Birth weight	2510(2000-3200)
Birth week	37(34-38)
Apgar 5.dk	8(7-9)
NICU	0(0-1)

NICU: neonatal intensive care unit

Conclusion:

The probability of transient ischaemic attack is increased due to the pathophysiology of pregnant women. Pregnant women presenting with neurological symptoms should be evaluated for transient ischaemic attack.

1. Easton JD, Saver JL, Albers GW, et al. Definition and evaluation of transient ischemic attack: a scientific statement for healthcare professionals from the American Heart Association/American Stroke Association Stroke Council; Council on Cardiovascular Surgery and Anesthesia; Council on Cardiovascular Radiology and Intervention; Council on Cardiovascular Nursing; and the Interdisciplinary Council on Peripheral Vascular Disease. The American Academy of Neurology affirms the value of this statement as an educational tool for neurologists. *Stroke*. 2009;40(6):2276-2293. doi:10.1161/STROKEAHA.108.192218
2. Swartz RH, Cayley ML, Foley N, et al. The incidence of pregnancy-related stroke: A systematic review and meta-analysis. *Int J Stroke*. 2017;12(7):687-697. doi:10.1177/1747493017723271
3. James AH, Bushnell CD, Jamison MG, Myers ER. Incidence and risk factors for stroke in pregnancy and the puerperium. *Obstet Gynecol*. 2005;106(3):509-516. doi:10.1097/01.AOG.0000172428.78411.b0

S-22 Subkoryonik Hematomu Olan Hastalarda Hematolojik Parametrelerin Abortus ve Erken Membran Rüptürü Öngörüsündeki Rolü

Gülnihal Reyhan Toptaş[1], Uğurcan Zorlu[1], Dilek Şahin[1]
1 Ankara Bilkent Şehir Hastanesi

ÖZET
Amaç:
Subkoryonik hematom (SCH), gebeliğin erken dönemlerinde sık görülen bir ultrasonografik bulgudur ve abortus ile erken membran rüptürü (PPROM) dahil olmak üzere olumsuz gebelik sonuçlarıyla ilişkilendirilmektedir. Bu çalışmada, abortus imminens tanısıyla 7-12. gebelik haftalarında hospitalize edilen ve 1-3 cm'lik SCH saptanan hastalarda abortus gelişimini öngörebilecek hematolojik parametrelerin belirlenmesi ve abortus gelişmeyen gebelerde PPROM riskini tahmin edebilecek parametrelerin araştırılması amaçlanmıştır.

Yöntemler:
Bu retrospektif çalışmada, 2023 yılında Ankara Bilkent Şehir Hastanesi Perinatoloji Kliniğinde takip edilen 100 hasta incelendi. Hastaların demografik ve hematolojik verileri (SCH nedeniyle yatışlarındaki) analiz edilerek abortus ve PPROM için potansiyel prediktif belirteçler değerlendirildi. İstatistiksel analizde bağımsız gruplar için t-testi ve ROC eğrisi analizi kullanıldı.

Bulgular:
Çalışmaya dahil edilen 100 hastanın 59'u (%59) abortus ile sonuçlandı. Gebeliği devam eden 41 hastanın 7'sinde (%17.1) PPROM gelişerek erken doğum meydana geldi, 8 hasta (%19.5) PPROM olmadan erken doğum yaptı, 6 gebelik (%14.6) intrauterin exitus (IUEx) ile sonuçlandı, 1 gebelik (%2.4) termde dekolman ile sonlandı ve 19 hasta (%46.3) termde komplikasyonsuz doğum yaptı.
1. Abortus Öngörüsü:
o Monosit-Lenfosit Oranı (MLR), AUC: 0.605, Cut-off: 0.273, Sensitivite: %74, Spesifite: %48.6
o Eozinofil-Lenfosit Oranı (ELR), AUC: 0.602, Cut-off: 0.074, Sensitivite: %38, Spesifite: %85.7
o Nötrofil-Lenfosit Oranı (NLR), Platelet-Lenfosit Oranı (PLR), WBC (Beyaz Kan Hücresi)/Nötrofil Oranı ve Platelet Kütle Oranı (PMR) istatistiksel olarak anlamlı prediktif değer göstermedi.
2. PPROM Öngörüsü:
o WBC/Nötrofil Oranı, AUC: 0.729, Cut-off: 1.401, Sensitivite: %68.4, Spesifite: %91.7
o NLR, AUC: 0.708, Cut-off: 4.315, Sensitivite: %79, Spesifite: %43.8
o Diğer hematolojik parametreler PPROM prediktörü olarak anlamlı bulunmadı.

Sonuç:
Subkoryonik hematomu olan hastalarda hematolojik parametreler, abortus ve PPROM risklerini öngörmede faydalı olabilir. Çalışmamızda, MLR ve ELR abortus gelişimiyle, WBC/Nötrofil oranı ise PPROM ile güçlü bir ilişki göstermiştir. Bu bulgular, bu parametrelerin gebelik yönetiminde bireyselleştirilmiş risk değerlendirmesine katkı sağlayabileceğini göstermektedir. Ancak, bu sonuçların doğrulanması için daha geniş ölçekli prospektif çalışmalara ihtiyaç vardır. Hematolojik parametrelerin klinik uygulamalarda etkinliği, gelecekteki araştırmalarla daha iyi anlaşılacaktır. Bu parametrelerin doğru şekilde kullanılması, erken müdahale gerektiren

gebeliklerde riskin azaltılmasına yardımcı olabilir. Böylece, hem anne hem de bebek sağlığı açısından daha iyi sonuçlar elde edilebilir.

Anahtar kelimeler: Abortus İmminens, Hematolojik Parametreler, Preterm Prematür Membran Rüptürü, Subkoryonik Hematom

ABSTRACT

Objective:

Subchorionic hematoma (SCH) is a common finding in early pregnancy and is associated with adverse outcomes such as abortion and early membrane rupture (PPROM). This study aims to identify hematological parameters that could predict abortion in patients with threatened abortion (7-12 weeks) and a 1-3 cm SCH, as well as parameters that may predict PPROM in pregnancies that do not result in abortion.

Methods:

In this retrospective study, 100 patients from the Perinatology Clinic of Ankara Bilkent City Hospital in 2023 were analyzed. Demographic and hematological data were examined to evaluate potential predictors for abortion and PPROM. Statistical analysis included t-test for independent groups and ROC curve analysis.

Results:

Of the 100 patients included in the study, 59 (59%) resulted in abortion. Among the 41 patients who continued their pregnancy, 7 (17.1%) developed PPROM and delivered preterm, 8 patients (19.5%) delivered prematurely without PPROM, 6 pregnancies (14.6%) resulted in intrauterine death (IUEx), 1 pregnancy (2.4%) ended with placental abruption at term, and 19 patients (46.3%) delivered without complications at term.

Prediction of Abortion:

Monocyte-to-Lymphocyte Ratio (MLR), AUC: 0.605, Cut-off: 0.273, Sensitivity: 74%, Specificity: 48.6

Eosinophil-to-Lymphocyte Ratio (ELR), AUC: 0.602, Cut-off: 0.074, Sensitivity: 38%, Specificity: 85.7

Neutrophil-to-Lymphocyte Ratio (NLR), Platelet-to-Lymphocyte Ratio (PLR), WBC (White Blood Cell)/Neutrophil Ratio, and Platelet Mass Ratio (PMR) did not show statistically significant predictive values.

Prediction of PPROM:

WBC/Neutrophil Ratio, AUC: 0.729, Cut-off: 1.401, Sensitivity: 68.4%, Specificity: 91.7

NLR, AUC: 0.708, Cut-off: 4.315, Sensitivity: 79%, Specificity: 43.8

Other hematological parameters were not found to be significant predictors for PPROM.

Conclusion:

Hematological parameters in patients with SCH can help predict abortion and PPROM risks. MLR and ELR were associated with abortion, while the WBC/Neutrophil ratio was linked to PPROM. These findings may aid in individualized risk assessment in pregnancy management, although larger prospective studies are needed to confirm these results. Proper use of these parameters could help reduce risks in pregnancies requiring early intervention, improving maternal and fetal outcomes.

Keywords: Threatened Abortion, Hematological Parameters, Preterm Premature Rupture of

Membranes, Subchorionic Hematoma

GİRİŞ

Subkoryonik hematom (SCH), gebeliğin erken dönemlerinde plasenta ile uterus arasındaki kan birikimi olarak tanımlanan yaygın bir obstetrik durumdur. SCH'nin etiyolojisi tam olarak anlaşılamamış olsa da, plasental ayrılmanın küçük bir kısmının maternal sirkülasyondaki pıhtılaşma değişikliklerine ve inflamatuar yanıtların aktivasyonuna neden olduğu düşünülmektedir (1).

SCH'nin en yaygın klinik belirtisi ilk trimesterde vajinal kanama olup, bu durum genellikle abortus tehdidi (abortus imminens) olarak adlandırılır. Yapılan çalışmalar, SCH'nin spontan abortus, erken doğum, preterm prematür membran rüptürü (PPROM) ve intrauterin büyüme geriliği (IUGR) gibi obstetrik komplikasyonlarla ilişkili olduğunu göstermektedir (2). Özellikle hematolojik belirteçlerin, bu komplikasyonların öngörülmesinde potansiyel rol oynadığı düşünülmektedir.

Hematolojik parametreler, vücuttaki inflamatuar süreçleri yansıtabilen biyomarkerlerdir. Nötrofil-lenfosit oranı (NLR), monosit-lenfosit oranı (MLR), eozinofil-lenfosit oranı (ELR), platelet-lenfosit oranı (PLR) ve beyaz kan hücresi (WBC) / nötrofil oranı gibi değerlerin, gebelik komplikasyonları ile ilişkili olabileceği öne sürülmektedir (3).

Bu çalışma, SCH tanısı konan hastalarda belirli hematolojik parametrelerin abortus ve PPROM gelişimini öngörme gücünü araştırmayı amaçlamaktadır. Mevcut literatürde hematolojik belirteçlerin SCH ile ilişkisini araştıran çalışmalar sınırlıdır. Ancak, özellikle inflamatuar süreçlerin erken gebelik kaybındaki rolü göz önünde bulundurulduğunda, bu biyomarkerlerin klinik önem taşıdığı düşünülmektedir (4).

YÖNTEM

Çalışma Tasarımı ve Hasta Seçimi

Bu retrospektif kesitsel çalışma, 2023 yılında Ankara Bilkent Şehir Hastanesi Perinatoloji Kliniği'nde takip edilen 100 gebe üzerinde gerçekleştirilmiştir. Çalışmaya dahil edilme kriterleri 7-12. gebelik haftasında abortus imminens tanısıyla hospitalize edilmek, 1-3 cm büyüklüğünde SCH tespit edilmesi, hastaneye yatış sırasında tam kan sayımı (hemogram) yapılmasıdır.

Dışlama kriterleri arasında kronik inflamatuar hastalık öyküsü, hematolojik bozukluklar, immünosüpresif tedavi kullanımı ve gebelik öncesi diyabet veya hipertansiyon öyküsü yer almaktadır.

Veri Toplama ve Analiz Edilen Parametreler

Hastaların demografik, obstetrik ve laboratuvar verileri hastane kayıtlarından retrospektif olarak elde edilmiştir. Aşağıdaki hematolojik parametreler incelenmiştir:

Nötrofil-Lenfosit Oranı (NLR)
Monosit-Lenfosit Oranı (MLR)
Eozinofil-Lenfosit Oranı (ELR)
Platelet-Lenfosit Oranı (PLR)
Beyaz Kan Hücresi (WBC)/Nötrofil Oranı
Platelet Monosit Oranı (PMR)

SCH nedeniyle hospitalize edilen hastalar iki ana gruba ayrılmıştır:

Abortus Gerçekleşen Gebeler (n=59)
Abortus Gerçekleşmeyen Gebeler (n=41)

Abortus gelişmeyen 41 gebelik de ayrıca PPROM gelişen (n=7) ve PPROM gelişmeyen (n=34) olmak üzere iki gruba ayrılmıştır.

İstatistiksel Analiz
Çalışma verileri IBM SPSS 25.0 (IBM Corp, Armonk, NY, USA) programı ile analiz edilmiştir.

Sürekli değişkenler ortalama ± standart sapma (SD) olarak ifade edilmiştir.
Bağımsız gruplar için t-testi abortus ve PPROM gelişimi ile hematolojik parametreler arasındaki ilişkiyi belirlemek için kullanılmıştır.
ROC (Receiver Operating Characteristic) analizi, hematolojik parametrelerin abortus ve PPROM öngörü gücünü değerlendirmek için yapılmıştır.
AUC (Eğri Altındaki Alan) değeri 0.5'in üzerinde olan değişkenler klinik olarak anlamlı kabul edilmiştir.
$p < 0.05$ değeri istatistiksel olarak anlamlı kabul edilmiştir.

BULGULAR

Çalışmaya 100 gebe dahil edilmiştir. 59 hasta (%59) abortus ile sonuçlanırken, 41 hastada (%41) gebelik devam etmiştir. Gebeliği devam eden hastaların 7'sinde (%17.1) PPROM gelişmiş, 34 hastada (%82.9) PPROM gelişmemiştir. Yapılan hematolojik analizler sonucunda, belirli hematolojik parametrelerin abortus ve PPROM'u öngörmede anlamlı olduğu saptanmıştır.

Tablo 1. Abort gerçekleşen ve gerçekleşmeyen hastalar arasındaki hematolojik parametrelerin analizi

Parametre	Abortus Var (Ort±SD)	Abortus Yok (Ort±SD)	p Değeri
NLR	5.392 ± 3.746	4.525 ± 2.267	0.223
MLR	0.306 ± 0.137	0.264 ± 0.102	0.107
PLR	172.836 ± 116.644	153.551 ± 63.765	0.331
ELR	0.08 ± 0.063	0.061 ± 0.061	0.182
WBC/Nötrofil	1.37 ± 0.177	1.412 ± 0.178	0.338
PMR	596.456 ± 209.945	626.64 ± 262.22	0.545

- MLR ve ELR, abortus gelişimi açısından anlamlı farklılık göstermiştir (AUC > 0.6).
- Diğer hematolojik parametreler abortus açısından anlamlı bulunmamıştır ($p > 0.05$).

Tablo 2. Hematolojik parametrelerin abortusu predikte etme gücü

Parametre	AUC	Cut-off Değeri	Sensitivite	Spesifite
NLR	0.542	4.574	0.5	0.655
MLR	0.605	0.273	0.74	0.486
PLR	0.554	170.0	0.46	0.743
ELR	0.602	0.074	0.38	0.857
WBC/Nötrofil	0.419	1.401	0.184	0.917
PMR	0.48	611.429	0.712	0.375

- MLR ve ELR değerleri abortus için anlamlı prediktörlerdir *(AUC > 0.6)*.
- PLR, NLR ve PMR değerleri klinik olarak anlamlı bir prediktif değer göstermemiştir *(AUC < 0.6)*.
- WBC/Nötrofil oranı, yüksek spesifite ile abortusu öngörebilse de sensitivitesi düşük bulunmuştur.

Tablo 3. PPROM olan ve olmayan hastalar arasındaki hematolojik parametrelerin analizi

Parametre	PPROM Var (Ort±SD)	PPROM Yok (Ort±SD)	p Değeri
NLR	5.880 ± 2.710	4.145 ± 2.008	0.195
MLR	0.288 ± 0.099	0.266 ± 0.110	0.622
PLR	145.145 ± 53.531	163.280 ± 69.395	0.469
ELR	0.055 ± 0.041	0.064 ± 0.076	0.711
WBC/Nötrofil	1.283 ± 0.105	1.461 ± 0.194	0.016*
PMR	537.344 ± 216.639	655.623 ± 259.721	0.204

- WBC/Nötrofil oranı, PPROM gelişimi açısından anlamlı bulunmuştur *(p = 0.016)*.
- Diğer hematolojik parametreler PPROM açısından anlamlı farklılık göstermemiştir (p > 0.05).

Tablo 4. Hematolojik parametrelerin PPROM'u predikte etme gücü

Parametre	AUC	Cut-off Değeri	Sensitivite	Spesifite
NLR	0.708	4.315	0.79	0.438
MLR	0.55	0.274	0.71	0.2
PLR	0.45	154.806	0.75	0.35
ELR	0.481	0.062	0.41	0.7
WBC/Nötrofil	0.729	1.401	0.684	0.917
PMR	0.48	621.31	0.602	0.389

- WBC/Nötrofil oranı ve NLR, PPROM gelişimi için güçlü prediktörler olarak bulunmuştur (AUC > 0.7).
- MLR ve ELR'nin prediktif gücü zayıf kalmıştır (AUC < 0.6).
- WBC/Nötrofil oranı, yüksek spesifite ile PPROM'u öngörebilmiştir (%91.7 spesifite).

SONUÇ VE TARTIŞMA

Bu çalışmada, subkoryonik hematom (SCH) tanısı konulan gebelerde hematolojik parametrelerin abortus ve preterm prematür membran rüptürü (PPROM) öngörüsündeki rolü değerlendirilmiştir. Elde edilen bulgular, bazı hematolojik belirteçlerin gebelik sonuçlarını öngörmede anlamlı olabileceğini göstermektedir. Özellikle **monosit-lenfosit oranı (MLR) ve eozinofil-lenfosit oranı (ELR), abortus gelişimini öngörmede anlamlı bulunmuş,** buna karşın nötrofil-lenfosit oranı (NLR), platelet-lenfosit oranı (PLR) ve platelet kütle oranı (PMR) abortus açısından istatistiksel olarak anlamlı bir fark oluşturmamıştır.

PPROM gelişen hastalarda ise **WBC/nötrofil oranı ve NLR'nin yüksek olması, preterm membran rüptürü riskinin arttığını göstermiştir.** Özellikle WBC/nötrofil oranının yüksek spesifitesi (%91.7), klinik anlamda önemli bir bulgu olarak değerlendirilmiştir. Bu durum, inflamasyonun ve immün yanıtın gebelik komplikasyonlarında önemli bir rol oynayabileceğini düşündürmektedir. Daha önce yapılan çalışmalarda da benzer şekilde, inflamasyon belirteçlerinin gebelik sonuçlarını etkileyebileceği bildirilmiştir (2).

Literatürde, SCH'nin olumsuz gebelik sonuçlarıyla ilişkili olduğu uzun süredir bilinmektedir. Ancak, SCH'nin abortus ve PPROM üzerindeki etkilerini değerlendiren çalışmalarda farklı sonuçlar bildirilmiştir. Çalışmamızda, hematolojik belirteçlerin abortus ve PPROM öngörüsünde kullanılabileceğine dair önemli bulgular elde edilmiş olsa da, bu parametrelerin klinik pratiğe entegre edilmesi için daha büyük ölçekli, prospektif çalışmalara ihtiyaç duyulmaktadır (3).

Bu çalışmanın bazı sınırlılıkları bulunmaktadır. İlk olarak, çalışma retrospektif tasarıma sahip olup, veriler hastane kayıtlarından elde edilmiştir. Bu durum, bazı potansiyel değişkenlerin kontrol edilmesini zorlaştırabilir. İkinci olarak, çalışmanın hasta sayısı görece düşüktür ve sonuçların genelleştirilebilmesi için daha büyük örneklemler ile benzer çalışmaların yapılması gerekmektedir. Üçüncü olarak, SCH'nin boyutu ve lokalizasyonu gibi faktörler değerlendirilmemiş olup, gelecekteki çalışmaların bu değişkenleri de içermesi önerilmektedir (5).

Sonuç olarak, çalışmamız **MLR ve ELR'nin abortusu, WBC/nötrofil oranı ve NLR'nin ise PPROM'u öngörmede kullanılabilecek potansiyel belirteçler olabileceğini** göstermektedir. Özellikle WBC/nötrofil oranının yüksek spesifiteye sahip olması, bu parametrenin klinik yönetimde dikkate alınmasını gerektirmektedir. Ancak, bu sonuçların daha büyük hasta popülasyonlarında doğrulanması ve klinik pratiğe entegrasyonu için ileri araştırmalara ihtiyaç vardır (6). Gebelik komplikasyonlarının erken teşhis edilmesi ve risk faktörlerinin belirlenmesi, hem anne sağlığını hem de fetüsün sağlıklı gelişimini desteklemek adına kritik öneme sahiptir.

KAYNAKÇA

1. Garg, M. Maternal and Fetal Complications And Outcome Of Pregnancy In Patients Presenting With Threatened Abortion. *Int J Life Sci, Biotechnol Pharma Res.* 2024.
2. Xu, T., Lun, W., Wang, P., He, Y. Analysis of risk factors and pregnancy outcomes in pregnant women with subchorionic hematoma. *Medicine*. 2023.
3. Aki, M., Katsumata, M., Yamanoi, K., Ueda, A. The significance of clinical symptoms of subchorionic hematomas, "bleeding first," to stratify the high-risk subgroup of very early preterm delivery. *Taiwanese Journal of Obstetrics & Gynecology*. 2022.
4. Yamada, T., Atsuki, Y., Wakasaya, A. Characteristics of patients with subchorionic hematomas in the second trimester. *Journal of Obstetrics & Gynecology Research*. 2012.
5. Yamada, T., Atsuki, Y., Wakasaya, A. *Characteristics of patients with subchorionic hematomas in the second trimester*. Journal of Obstetrics & Gynecology Research. 2012.
6. Günay, T., Yardımcı, O.D. *How does subchorionic hematoma in the first trimester affect pregnancy outcomes?* Archives of Medical Science: AMS. 2021.

S-23 Subklinik Hipotiroidik Gebelerde Tsh/st4 Oranının Obstetrik Komplikasyonlarla İlişkisi

Esra Karataş[1]
1 Ankara Bilkent Şehir Hastanesi

ÖZET

Amaç: Subklinik hipotiroidisi olan gebelerde TSH/sT4 oranının obstetrik komplikasyonlarla ilişkisini saptamaktır.

Gereç-Yöntem: Temmuz 2024- Ocak 2025 arasında Ankara Bilkent Şehir Hastanesi Perinatoloji Kliniği'nde term doğum yapmış 54 subklinik hipotiroidik gebe ve 102 ötiroidik gebe kadınlar arasında retrospektif kohort çalışması olarak tasarlandı.

Bulgular: Çalışma ve kontrol grubu hastaları arasında demografik, klinik özellikler ve obstetrik sonuçlar benzerlik göstermekteydi. Buna karşın, obstetrik komplikasyon oranı subklinik hipotiroidi grubunda belirgin olarak yüksekti ($p<0.001$). Ayrıca TSH/sT4 oranı da subklinik hipotridi grubunda anlamlı olarak yüksek bulundu ($p<0.001$). Subgrup analizinde subklinik hipotiroidik hastalar arasında obstetrik komplikasyon saptananlarda belirgin derecede yüksek TSH/sT4 değerleri mevcuttu ($p=0.034$). ROC analizi sonucunda subklinik hipotiroidik grupta obstetrik komplikasyonları predikte etmede TSH/sT4 oranı için eşik değer 4.7 olarak bulunudu (sensivite %62.1, spesifite %76.1, auc:0.73, 95% cı 0.55-0.91).

Sonuç: Çalışmamızda subklinik hipotiroidili hastalarda görülen obstetrik komplikasyonlar; fetal gelişim kısıtlılığı (FGR) (n=6, %75), gebelik kolestazı (n=1, %12.5), gestasyonel diyabet (n=1, % 12.5) idi. Subklinik hipotiroidik gebelerde TSH/sT4 oranı obstetrik komplikasyonların tahmininde yardımcı belirteç olarak kullanılabilir.

Anahtar kelimeler: Gebelik, subklinik hipotiroidi, tiroid stimülan hormon

Association of TSH/sT4 Ratio with Obstetric Complications in Subclinically Hypothyroid Pregnant Women

SUMMARY

Objective: To determine the association of TSH/ST4 ratio with obstetric complications in pregnant women with subclinical hypothyroidism.

Materials and Methods: It was designed as a retrospective cohort study among 54 subclinically hypothyroid pregnant women and 102 euthyroid pregnant women who delivered at term between July 2024 and January 2025 in the Perinatology Clinic of Ankara Bilkent City Hospital.

Results: Demographic, clinical characteristics and obstetric outcomes were similar between the study and control group patients. However, the rate of obstetric complications was significantly higher in the subclinical hypothyroidism group ($p<0.001$). TSH/ST4 ratio was also significantly

higher in the subclinical hypothyroidism group (p<0.001). In subgroup analysis, among subclinical hypothyroid patients, those with obstetric complications had significantly higher TSH/sT4 values (p=0.034). As a result of ROC analysis, the threshold value for TSH/ST4 ratio in predicting obstetric complications in the subclinical hypothyroid group was found to be 4.7 (sensitivity 62.1%, specificity 76.1%, auc:0.73, 95% cı 0.55-0.91).

Conclusion: The obstetric complications seen in patients with subclinical hypothyroidism in our study were fetal growth restriction (FGR) (n=6, 75%), intrahepatic cholestasis of pregnancy (n=1, 12.5%), and gestational diabetes (n=1, 12.5%). In subclinically hypothyroid pregnant women, TSH/ST4 ratio may be used as a useful marker for prediction of obstetric complications.

Key words: Pregnancy, subclinical hypothyroidism, thyroid stimulating hormone

GİRİŞ

Subklinik hipotiroidizm yüksek tiroid stimülan hormon (TSH), serbest tiroksin (sT4) seviyelerinin normal kalmasıyla karakterize olan bir durumdur (1). Üreme çağındaki kadınlar arasında yaklaşık %4 ila %8 prevelansa sahiptir (2). Etiyolojisi aşikâr hipotiridizim ile benzerlik gösterir (3). Gebelik sırasında subklinik hipotiroidizmi olan kadınlarda belirgin hipotiroidili kadınlara göre komplikasyon oranı daha düşüktür. Ancak bazı çalışmalarda subklinik hipotiroidizmi olan kadınların ötiroid kadınlara kıyasla şiddetli preeklampsi, preterm eylem, plasenta dekolmanı, yenidoğan solunum sıkıntısı sendromu ve gebelik kaybı açısından daha yüksek risk altında olduğu bildirilmiştir (4-6). Çalışmamızda subklinik hipotirdizimi olan gebelerde TSH/sT4 oranının obstetrik komplikasyonlarla ilişkisini saptamaktır.

YÖNTEM

Bu çalışma, Temmuz 2024- Ocak 2025 tarihleri arasında Ankara Şehir Hastanesi Perinatoloji Kliniği'nde term doğum yapmış 54 subklinik hipotiroidik gebe ve 102 ötiroidik gebe kadınlar arasında retrospektif kohort çalışması olarak tasarlandı. Çalışmada subklinik hipotiroidi haricindeki maternal hastalığı olan gebeler, çoğul gebelikler, konjenital anomaliler, kromozomal hastalıklar çalışma dışı bırakılmıştır. Demografik ve klinik özellikler ile TSH/sT4 oranı, subklinik hipotiodik gebeler ve kontrol grubu arasında karşılaştırıldı. Ardından subklinik hipotiroidik gebeler obstetrik komplikasyon gelişen ve gelişmeyenler olarak 2 subgruba ayrıldı. TSH/sT4 oranı subgruplar arasında karşılaştırıldı. TSH/sT4 oranının obstetrik komplikasyonları öngörmedeki rolünu araştırmak amacıyla ROC analizi yapıldı. İstatistiksel analizler Statistical Package for the Social Sciences (SPSS.22, IBM SPSS Statistics for Windows, Version 22.0. Armonk, NY: IBM Corp.) kullanılarak yapıldı. 0,05'in altındaki P değerleri istatistiksel olarak anlamlı kabul edildi.

BULGULAR

Çalışma ve kontrol grubu hastaları arasında demografik, klinik özellikler ve obstetrik sonuçlar benzerlik göstermekteydi. Buna karşın, obstetrik komplikasyon oranı subklinik hipotiroidi

grubunda belirgin olarak yüksekti (p<0.001). Ayrıca TSH/sT4 oranı da subklinik hipotridi grubunda anlamlı olarak yüksek bulundu (p<0.001). Subgrup analizinde subklinik hipotiroidik hastalar arasında obstetrik komplikasyon saptananlarda belirgin derecede yüksek TSH/sT4 değerleri mevcuttu (p=0.034). ROC analizi sonucunda subklinik hipotiroidik grupta obstetrik komplikasyonları predikte etmede TSH/sT4 oranı için eşik değer 4.7 olarak bulunudu (sensivite %62.1, spesifite %76.1, auc:0.73, 95% cı 0.55-0.91). Ayrıca subklinik hipotiroidili hastalarda görülen obstetrik komplikasyonlar; fetal gelişim kısıtlılığı (FGR) (n=6, %75), gebelik kolestazı (n=1, % 12.5), gestasyonel diyabet (n=1, % 12.5) idi.

SONUÇ VE TARTIŞMA

Çalışmamızda literatürler uyumlu olarak subklinik hipotiroidili gebelerde obstetrik komplikasyon oranı ötiroidik gebelere göre anlamlı olarak daha yüksek izlendi. Aynı zamanda TSH/sT4 değerinin subklinik hipotiroidili grupta obstetrik komplikasyonları predikte edebileceği gösterildi. Mevcut çalışmanın sonuçlarını doğrulamak, öngörü yeteneğinin ve obstetrik komplikasyon yelpazesini değerlendirmek için büyük çok merkezli prospektif çalışmalara ihtiyaç vardır.

KAYNAKLAR

1. Allan WC, Haddow JE, Palomaki GE, et al. Maternal thyroid deficiency and pregnancy complications: implications for population screening. *J Med Screen*. 2000;7(3):127-130. doi:10.1136/jms.7.3.127
2. Maraka S, Ospina NM, O'Keeffe DT, et al. Subclinical Hypothyroidism in Pregnancy: A Systematic Review and Meta-Analysis. *Thyroid*. 2016;26(4):580-590. doi:10.1089/thy.2015.0418
3. Toloza FJK, Abedzadeh-Anaraki S, Maraka S. Subclinical hypothyroidism in pregnancy. *Curr Opin Endocrinol Diabetes Obes*. 2019;26(5):225-231. doi:10.1097/MED.0000000000000491
4. Liu H, Shan Z, Li C, et al. Maternal subclinical hypothyroidism, thyroid autoimmunity, and the risk of miscarriage: a prospective cohort study. *Thyroid*. 2014;24(11):1642-1649. doi:10.1089/thy.2014.0029
5. Breathnach FM, Donnelly J, Cooley SM, Geary M, Malone FD. Subclinical hypothyroidism as a risk factor for placental abruption: evidence from a low-risk primigravid population. *Aust N Z J Obstet Gynaecol*. 2013;53(6):553-560. doi:10.1111/ajo.12131
6. Lee SY, Cabral HJ, Aschengrau A, Pearce EN. Associations Between Maternal Thyroid Function in Pregnancy and Obstetric and Perinatal Outcomes. *J Clin Endocrinol Metab*. 2020;105(5):e2015-e2023. doi:10.1210/clinem/dgz275

Tablo 1. Gruplar arası klinik, demografik özellikler ve tiroid fonksiyonlarının karşılaştırılması

	Vaka (n=54)	**Kontrol (n=102)**	**p değeri**
Yaş	29.63 (±5.88)	29.31 (±5.44)	0.85
Gravida	2.2 (±1.3)	2.1 (±1.3)	0.77
Parite	0.81 (±0.95)	0.77 ±0.922)	0.85
Doğum haftası	38.4 (±1.0)	38.9 (±1.0)	**0.02**
Doğum kilosu	3170 (±447)	3304 (±314)	**<0.001**
APGAR 1. dakika	7.43 (±0.63)	7.35 (±0.88)	0.89
APGAR 5. dakika	8.80 (±0.62)	8.80 (±0.84)	0.39
TSH	4.47 (±1.38)	1.64 (±0.64)	0.12
sT3	2.94 (±0.36)	2.94 (±0.39)	0.72
sT4	0.97 (±0.12)	1.00 (±0.14)	0.72
TSH/sT4	4.63 (±1.56)	1.67 (±0.68)	**<0.01**

TSH:Tiroid sitmülan hormon, sT3: serbest triiyodotironin, sT4:serbest tiroksin, p<0.05 istatistiksel olarak anlamlı kabul edilmiştir.

Tablo 2: Subklinik hipotiroidi grubundaki obstetrik komplikasyon, TSH/T4 karşılaştırılması

	Komplike gebeler (n=8)	**Nonkomplike gebeler (n=46)**	**p değeri**
TSH/sT4	5.3 (3.7)	4.1 (1.3)	**0.034**

TSH:Tiroid sitmülan hormon, sT4:serbest tiroksin, p<0.05 istatistiksel olarak anlamlı kabul edilmiştir.

Tablo3: TSH/sT4 oranını ROC analizi

Cut-off	**Duyarlılık**	**Özgüllük**	**AUC**	**95% CI**	**p**
4.7	% 62.1	% 76.1	0.73	0.55-0.91	0.03

AUC: eğri altında kalan alan, p<0.05 istatistiksel olarak anlamlı kabul edilmiştir.

S-24 Rekürren Over Torsiyonu Sonucu Gelişen Ovaryan Otoamputasyon: Olgu Sunumu

Elçin İşlek Seçen[1], Eda Üreyen[1], Özlem Işıtan[1], **Rüveyda Yıldız**[1]
1 Ankara Bilkent Şehir Hastanesi

Amaç: Ovaryan torsiyon, jinekolojik acil durumların yaklaşık %7,4'ünü oluşturmakta olup, en sık üreme çağındaki kadınlarda gözlemlenmektedir. Bu durum, overin ve bazen fallop tüpünün etrafındaki destekleyici doku ve vaskuler ağın etrafında dönmesiyle karakterizedir. Rekurren over torsiyonu ise daha nadir görülen bir durumdur. Torsiyon, overdeki kan akışını engelleyerek ovaryan nekroza yol açabilmektedir. Overin nekrozu ve amputasyonu veya overle birlikte diğer adneksiyal yapıların nekrozu ve otoamputasyonu son derece nadirdir, ancak bu durumlar, over hasarı ve tubal fonksiyon kaybıyla birlikte kadın fertilitesini tehdit edebilecek bir potansiyele sahiptir. Bu yazıda, tekrarlayan torsiyon sonucu gelişen bir ovaryan otoamputasyon olgusu sunulmuştur. Olgu Sunumu: Yirmi altı yaşında, nulligravid hasta, kliniğimizde altı ay içerisinde iki ay aralıklarla üç kez ovaryan torsiyonu nedeniyle cerrahi müdahale yapılmıştır. Hastanın kliniğimize ilk başvurusunda karın ağrısı ve akut karın bulguları olup, yapılan klinik değerlendirme ve ultrasonografik inceleme sonucunda, over torsiyonu ön tanısı ile laparaskopi kararı alınmıştır. Laparoskopi sırasında sol overde yaklaşık 5 cm boyutunda basit kist ve tubayıda içine alan torsiyon izlenmiştir. Adneks üç kez detorsiyone edilip, over kisti eksize edilerek cerrahiye son verilmiştir. Hasta, iki ay sonra benzer şikayetlerle tekrar başvurmuştur. Laparoskopi sırasında, sol over ve tubanın tekrar dört kez torsiyone olduğu izlenmiş,detorsiyon işlemi sonrasında ooforopeksi uygulanmıştır. İki ay sonraki üçüncü başvurusunda ise hasta, iki hafta süresince devam eden ağrısının son bir gündür şiddetinin arttığını bildirmiştir. İntraoperatif gözlem sonucunda, infundibulopelvik ligamentle bağlantısı olmayan tuba ve nekrotik over dokusu izlenmiş ve overin otoamputasyonunun gerçekleştiği görülmüştür. Tuba yedi kez detorsiyon edilerek hastaya sol salpingooferektomi yapılmıştır. Sonuç: Tekrarlayan ovaryan torsiyonları önlemek için yaygın bir tedavi protokolü mevcut değildir. Ooforopeksi, tekrarlayan torsiyonları yönetmek ve engellemek amacıyla sıkça kullanılan cerrahi bir tekniktir. Ancak, ooforopeksinin bu tür torsiyonların tekrarlamasını engelleme konusundaki etkinliği hakkında yeterli kanıt bulunmamaktadır. Tekrarlayan torsiyon veya kronik torsiyon durumları, bazen etkilenen overin otoamputasyonuna yol açabilir. Bazı hastalar asemptomatik olabilirken, vakaların çoğu akut veya kronik abdominopelvik ağrı atakları ile başvurur. Bu nedenle, özellikle ağrının uzun süre devam eden tekrarlayan torsiyon öyküsü olan hastalarda overin amputasyonu durumu göz önünde bulundurulmalıdır.

Anahtar Kelimeler: otoamputasyon, ovaryan torsiyon, ooforopeksi, adneksiyal kitle, ovaryan kist

Ovarian Autoamputation Following Recurrent Ovarian Torsion: Case Report

Aim: Ovarian torsion accounts for 7.4% of gynecologic emergencies and is most common in reproductive age. It occurs when the ovary and sometimes the fallopian tube twist around its supporting tissue and vascular supply. Recurrent torsion is less common. Torsion causes disruption of blood flow to the ovary, which can lead to necrosis. Necrosis and amputation of an ovary and sometimes with other adnexal structures as Autoamputation of the ovary is extremely rare but can compromise fertility by causing ovarian damage and loss of tube function. Here, we presented a rare case of ovarian autoamputation resulting from recurrent torsion. Case presentation: A 26-year-old nulligravida patient was operated on three times in 6 months with 2 months intervals due to torsion. The patient first applied to our clinic with acute abdominal pain. Clinical evaluation and ultrasound suggested adnexal torsion. During laparoscopy, left ovarian torsion, including the tube and a cyst approximately 5 cm in size, was observed. The torsion was detorsed, and the ovarian cyst was excised. The patient applied again with the same complaints 2 months later. During laparoscopy, the left ovary and tube were observed to be torsioned 4 times again. After detorsion, an oophoropexy was performed. The patient returned again two months later, presenting with a two-week history of pain that had worsened over the past day. Intraoperative findings revealed an auto-amputated, necrotic ovary with no connection to the infundibulopelvic ligament, remaining connected only to the tube. The tube was found to be torsioned seven times around itself and both the ovary and tube were removed. Conclusion: There is no standardised management for prevention of recurrence. Oophoropexy is a commonly used surgical technique to manage and prevent recurrent ovarian torsion. However, the benefits of oophoropexy to prevent further torsion versus risks lack evidence. Recurrent torsion or chronic torsion can sometimes lead to autoamputation of the affected ovary. While some patients may be asymptomatic, most of these cases present with acute or chronic abdominopelvic pain attacks. Therefore, ovarian amputation should be considered especially in patients with recurrent torsion, especially in the unlikely event of prolonged pain or discomfort.

Keywords: autoamputaion, ovarian torsion, oophoropexy, adnexial mass, ovarian cyst

S-25 Şiddetli Preeklempsi Tanılı Gebelerde Doğum Sonu Kanamalarının Değerlendirilmesi

Hüseyin Kayaalp[1], Dilek Şahin[1]
1 Ankara Bilkent Şehir Hastanesi Perinatolojikliniği

Amaç: Şiddetli preeklmepsi tanılı gebelerin doğum sonu kanama miktarlarının ölçülüp sağlıklı preeklempsi olmayan gebelerin sonuçlarıyla karşılaştırmaktır.

Yöntem: Retrospektif vaka kontrol çalışması olup 2024 mart ve 2025 ocak arası Ankara Bilkent Şehir hastanesi perinatoloji kliniğinden takip edilen şiddetli preeklempsi tanılı 24 gebe ile şiddetli preeklempsi tanılı olmayan sağlıklı 26 gebe çalışmaya dahil edildi ve maternal hemoglobin (hgb) ölçümleri ve maternal, fetal sonuçları karşılaştırıldı. Değişkenlerin normalliği Shapiro-Wılk ve Kolomogorov-Smirnov testleri ile test edildi. Gruplar Student t-testi, Mann-Whıtney U – testi ile karşılaştırıldı. P değerleri < 0,05 istatistiksel olarak anlamlı kabul edildi.

Bulgular: Demografik özellikler gruplar arasında benzerdi. Yaş, gravide, parite, vücut kitle indexi (vki) açısından gruplar arasında anlamlı farklılık izlenmedi. (hepsi için p >0,05) (tablo 1'de gösterilmiştir). Yapılan labaratuvar ölçümlerinde 1.dk apgar, 5.dk apgar, doğum haftası, doğum kilosu, doğum sonrası (6.saat) hgb değeri, doğum öncesi ve sonrası hgb değeri farkı (kanama miktarı) açısından gruplar arasında anlamlı farklılık izlendi. (hepsi için p <0,05) (tablo 2'de gösterilmiştir). Ancak doğum şekli, doğum öncesi hgb değeri ise gruplar arasında anlamlı farklılık izlenmedi. (hepsi için p>0,05). (Tablo2'de gösterilmiştir).

Sonuçlar: Bu çalışmada şiddetli preeklempsi tanılı gebeler ile şiddetli preeklempsi tanılı olmayan gebelerin doğum öncesi ve sonrası maternal hemoglobin (hgb) ölçümleri yapılıp, maternal ve fetal sonuçları karşılaştırıldı. Şiddetli preeklempsi tanılı hastalarda doğum sonrası 6.saat hemoglonin değeri, ve kanama miktarı hemoglobin değeri açısından anlamlı farklılık izlenmiştir. Bu da bize şiddetli preeklempsi hastalarının doğum sonrası kanamalarının daha fazla olabileceğini ve doğum sonrası kanama açısından daha fazla dikkat etmek gerektiğini mümkünse düşük hemoglobin değerinde olan hastalarda kan transfüzyonu ihtiyacı olabileceğini göstermesi açısından önemli bir çalışma olabilir.

Anahtar kelimeler: Şiddetli preeklempsi, gebelik, hemoglobin, kanama miktarı

Aim: To compare the amount of postpartum hemorrhage in women diagnosed with severe preeclampsia with that in healthy pregnant women without severe preeclampsia.

Methods: In this retrospective case-control study, a total of 24 pregnant women diagnosed with severe preeclampsia and 26 healthy pregnant women without severe preeclampsia, who were followed at the Perinatology Clinic of Ankara Bilkent Şehir Hospital between March 2024 and January 2025, were included. Maternal hemoglobin (hgb) measurements and maternal-fetal outcomes were compared. The normality of variables was assessed using the Shapiro-Wilk and Kolmogorov-Smirnov tests. Group comparisons were performed using Student's t-test or the Mann-Whitney U test, and a p-value <0.05 was considered statistically significant.

Results: Demographic characteristics (age, gravidity, parity, and body mass index) were similar between groups ($p>0.05$ for all). However, significant differences were observed between the groups in terms of 1st- and 5th-minute Apgar scores, gestational age, birth weight, 6-hour postpartum hgb value, and the pre- and postpartum hgb difference (representing blood loss) ($p<0.05$ for all). No significant differences were noted in the mode of delivery and prepartum hgb values ($p>0.05$).

Conclusions: In this study, pregnant women diagnosed with severe preeclampsia were compared with pregnant women not diagnosed with severe preeclampsia in terms of prenatal and postnatal maternal hemoglobin (Hgb) levels and maternal and fetal outcomes. A significant decrease in hemoglobin levels and an increase in bleeding volume were observed in patients with severe preeclampsia at 6 hours postpartum. This finding suggests that patients with severe preeclampsia may have a higher risk of postpartum hemorrhage and should be followed more closely. In addition, the need for blood transfusion should be considered in cases with low hemoglobin levels. Our study emphasizes the importance of careful follow-up after delivery in patients with severe preeclampsia.

Keywords: Severe preeclampsia, pregnancy, hemoglobin, blood loss

Tablo 1: Şiddetli preeklempsi tanılı gebeler ile kontrol grubu arasındaki demografik değerlerin karşılaştırılması

	Grup 1(Şiddetli preeklempsi) (n:24) Median (ınterquartıle range)	Grup 2 (kontrol) (n:26) Median (ınterquartıle range)	P değer
Yaş (n)	32.0(5.0)	30.0(9.0)	0.478
Gravide (n)	2.0(2.0)	1.5(2.0)	0.992
Parite (n)	0.0(2.0)	0.0(2.0)	0.922
Aborstus (n)	0.0(1.0)	0.0(0.0)	0.504
Vücut kitle indeksi(VKİ)	29.0(9.35)	27.8(3.50)	0.074

Tablo 2: Şiddetli preeklempsi tanılı gebeler ile kontrol grubu arasındaki maternal laboratuvar ve fetal sonuçlarının karşılaştırılması

		Grup 1(Şiddetli preeklempsi) (n:24) Median (ınterquartıle range)	Grup 2 (kontrol) (n:26) Median (ınterquartıle range)	P değeri
Doğum haftası		37.0(1.3)	38.4(1.0)	**0.000**
Doğum kilosu (gr)		2415(601.0)	3290(260.0)	**0.000**
Doğum şekli	Nvd(%)	11(%45)	11(%42)	0.864
	Cs(%)	13(%55)	15(%58)	
1.dk APGAR		7.0(1.0)	8.0(0.0)	**0.001**
5.dk APGAR		9.0(1.0)	9.0(0.0)	**0.002**
Doğum öncesi hgb değeri (g/dl)		11.5(2.82)	12.1(1.55)	0.425
Doğum sonrası 6.saat hgb değeri(g/dl)		10.3(2.78)	11.9(1.18)	**0.005**
Doğum öncesi ve sonrası hgb değeri farkı (kanama miktarı) (g/dl)		1.05(0.65)	0.2(0.30)	**0.000**

S-26 Geç Başlangıçlı İntrauterin Gelişme Geriliği Olan Gebeliklerde Platelet Kütle İndeksi Ile Fetal Büyüme Arasındaki İlişki

Hasan Altınsoy[1], Dilek Şahin[1]
1 Ankara Şehir Hastanesi

ÖZET

Geç başlangıçlı intrauterin gelişme geriliği (İUGG), perinatal morbidite ve mortalite açısından önemli bir risk faktörü olup, genellikle plasental yetmezlik ve metabolik adaptasyon bozuklukları ile ilişkilidir. Platelet Kütle İndeksi (PKİ), trombosit sayısı ve ortalama trombosit hacminin (MPV) çarpımı ile hesaplanan, trombosit aktivitesi ve hemostatik denge hakkında bilgi veren bir parametredir. Bu retrospektif kesitsel çalışmada, 90 gebe iki gruba ayrıldı: İUGG (n=45) ve gestasyonel haftasına uygun büyüme gösteren kontrol grubu (n=45). Trombosit sayısı İUGG grubunda anlamlı derecede yüksekken (p=0.024), MPV kontrol grubunda daha yüksekti (p=0.023) ve PKİ açısından gruplar arasında anlamlı bir fark saptanmadı (p=0.169). PKİ ile doğum kilosu arasında anlamlı bir ilişki bulunmazken, İUGG tanısının koyulan gebelik haftası ile pozitif bir korelasyon gözlendi (r=0.287, p=0.042). İUGG olan gebeliklerde trombosit parametrelerinde farklılıklar gözlenmesine rağmen, PKİ'nin fetal büyüme ile doğrudan ilişkili olmadığı görülmüştür. PKİ'nin İUGG patofizyolojisindeki rolünü daha iyi anlamak için ileriye dönük çalışmalara ihtiyaç vardır.

Anahtar Kelimeler: Platelet Kütle İndeksi, İntrauterin Gelişme Geriliği, Fetal Büyüme

ABSTRACT

Late-onset intrauterine growth restriction (IUGR) is a significant risk factor for perinatal morbidity and mortality, often associated with placental insufficiency and metabolic adaptations. Platelet Mass Index (PMI), calculated as platelet count multiplied by mean platelet volume (MPV), provides insight into platelet activity and hemostatic balance. This retrospective cross-sectional study included 90 pregnant women, divided into IUGR (n=45) and gestational age-matched controls (n=45). While platelet count was significantly higher in the IUGR group (p=0.024), MPV was higher in controls (p=0.023), and PMI showed no significant difference between groups (p=0.169). No correlation was found between PMI and birth weight, whereas PMI was positively correlated with gestational age at IUGR diagnosis (r=0.287, p=0.042). Although platelet parameters differed in IUGR pregnancies, PMI was not directly associated with fetal growth. Further prospective studies are needed to explore PMI's role in IUGR pathophysiology.

Keywords: Platelet Mass Index, Intrauterine Growth Restriction, Fetal Growth

GİRİŞ

Geç başlangıçlı intrauterin gelişme geriliği (İUGG), fetusun gebelik haftasına uygun büyüyememesiyle karakterize olup, perinatal morbidite ve mortalite[1,2] açısından önemli bir risk faktörüdür. Plasental yetersizlik, fetal hipoksi ve metabolik adaptasyon bozukluklarıyla ilişkilidir. Platelet Kütle İndeksi (PKİ), trombosit sayısı ve ortalama trombosit hacminin (MPV) çarpımıyla hesaplanan bir parametre olup, trombosit aktivitesi ve hemostatik denge hakkında bilgi sağlar. Bu çalışmada, geç başlangıçlı İUGG'ne sahip gebeliklerde PKİ'nin fetal büyüme ile ilişkisi değerlendirildi.

YÖNTEM

Bu retrospektif kesitsel çalışma, 2024 yılında Ankara Şehir Hastanesi Perinatoloji Kliniği'nde takip edilen 90 gebe üzerinde gerçekleştirildi. Çalışmada, geç başlangıçlı İUGG tanısı alan (Grup 1, n=45) ve gestasyonel haftasına uygun fetal büyüme gösteren gebeler (Grup 2, n=45) karşılaştırıldı. Her iki grupta hemoglobin düzeyi (Hb), trombosit sayısı (Plt), MPV, Delta Nötrofil İndeksi (DNI), nötrofil-lenfosit oranı (NLO) ve PKİ değerleri incelendi. Gruplar arasındaki fark Mann-Whitney U testi ile değerlendirilirken, İUGG grubunda PKİ'nin doğum kilosu, tanı konulan fetal ağırlık ve tanı haftası ile ilişkisi Spearman korelasyon analizi ile istatistiksel olarak değerlendirildi.

BULGULAR

Hematolojik parametrelerin grup bazında karşılaştırılmasında, hemoglobin düzeyleri benzer bulunurken (p=0.859), trombosit sayısı İUGG grubunda anlamlı derecede yüksekti (p=0.024). Buna karşılık, MPV kontrol grubunda daha yüksek izlendi (p=0.023). PKİ değerleri Grup 1'de 2234±627, Grup 2'de ise 2194±653 olup, gruplar arasında anlamlı bir fark saptanmadı (Tablo 1).

Tablo 1: Geç Başlangıçlı İUGG ve Normal Fetal Büyüme Gösteren Gebeliklerde Hematolojik Parametrelerin Karşılaştırılması

Parametre	Grup 1	Grup 2	p
Hemoglobin düzeyi (Hb)(g/dL)	11.81 ± 1.29	11.80 ± 1.28	0.859
Trombosit sayısı (Plt)(×10³/µL)	274.020 ± 84.155	238.980 ± 77.853	**0.024**
Ortalama Trombosit Hacmi (MPV)(fL)	8.66 ± 1.11	9.34 ± 1.34	**0.023**
Delta Nötrofil İndesksi (DNI)	0.68 ± 1.00	0.62 ± 1.71	0.137
Nötrofil-lenfosit oranı (NLO)	4.39 ± 1.39	5.00 ± 5.13	0.716
Pletelet Kütle İndeksi (PKİ)	2234 ± 627	2194 ± 653	0.169

İUGG tanısının koyulan gebelik haftası ile PKİ arasında anlamlı ve pozitif korelasyon bulundu (r=0.287, p=0.042). PKİ'nin İUGG tanısı koyulan fetal ağırlık ve doğum kilosu ile arasında istatistiksel anlamlı ilişki bulunmadı (Tablo 2).

Tablo 2: Platelet Mass İndeksi ile Fetal ve Doğum Parametreleri Arasındaki Korelasyon

	Pletelet Mass İndeks	
	Korelasyon katsayısı	**p**
Doğum Kilosu (g)	0.050	0.760
IUGG Tanısı Koyulan Fetal Ağırlık (g)	0.215	0.156
IUGG Tanısı Koyulan Gebelik Haftası	**0.287**	**0.042**

SONUÇ VE TARTIŞMA

Düşük PKİ, artmış tromboz riski, ateroskleroz, sepsis, şok ve inflamatuar hastalıklarla ilişkilendirilmiştir. Çalışmamızda, İUGG grubunda trombosit sayısının yüksek, MPV'nin ise kontrol grubunda daha yüksek olduğu gözlendi. Bu bulgular, İUGG'de kompansatuar hematopoetik yanıtın devreye girebileceğini düşündürmektedir. Ancak, PKİ'nin gruplar arasında farklılık göstermemesi, bu mekanizmanın belirli sınırlamaları olabileceğini düşündürmektedir.

PKİ ile doğum kilosu arasında anlamlı bir ilişki bulunmazken, İUGG tanısı koyulan gebelik haftası ile olan pozitif korelasyon, fetal hematolojik parametrelerin gebelik ilerledikçe farklı mekanizmalarla etkilendiğini göstermektedir. Sonuç olarak, geç başlangıçlı İUGG olan gebeliklerinde trombosit parametrelerinde belirgin farklılıklar görülse de, PKİ'nin fetal büyüme ile doğrudan ilişkili olmadığı anlaşılmıştır[1]. İUGG'nin ilerleyici etkileriyle PKİ arasındaki bağlantıyı daha iyi anlamak için geniş ölçekli prospektif çalışmalara ihtiyaç vardır.

KAYNAKÇA

1. Okur N, Buyuktiryaki M, Uras N, Oncel MY, Ertekin O, Canpolat FE, Oguz SS. Platelet mass index in very preterm infants: can it be used as a parameter for neonatal morbidities? J Matern Fetal Neonatal Med. 2016 Oct;29(19):3218-22. doi: 10.3109/14767058.2015.1121475. Epub 2015 Dec 23. PMID: 26697923.

2. Bolat F, Haspolat NY, Bolat G, Şahin M. Simple Hematological Markers in Predicting the Severity of Transient Tachypnea of Newborn: New Wine in Old Bottles. J Trop Pediatr. 2021 Dec 8;67(6):fmab100. doi: 10.1093/tropej/fmab100. PMID: 34894149.

Geç Başlangıçlı İntrauterin Gelişme Geriliği Olan Gebeliklerde Platelet Kütle İndeksi ile Fetal Büyüme Arasındaki İlişki

The Relationship Between Platelet Mass Index and Fetal Growth in Pregnancies with Late-Onset Intrauterine Growth Restriction

Hasan ALTINSOY[1], Dilek ŞAHİN[1]

Ankara Bilkent Şehir Hastanesi, Perinatoloji Kliniği[1]

hasan.altinsoy1988@gmail.com

dileksahin@gmail.com

INTRODUCTION

Late-onset intrauterine growth restriction (IUGR) is characterized by the fetus's inability to grow appropriately for its gestational age and is a significant risk factor for perinatal morbidity and mortality[1],[2]. It is associated with placental insufficiency, fetal hypoxia, and impaired metabolic adaptation. Platelet Mass Index (PMI), calculated as the product of platelet count and mean platelet volume (MPV), is a parameter that provides insight into platelet activity and hemostatic balance. This study aimed to evaluate the relationship between PMI and fetal growth in pregnancies complicated by late-onset IUGR.

METHODS

This retrospective cross-sectional study was conducted on 90 pregnant women followed at the Perinatology Clinic of Ankara City Hospital in 2024. The study compared pregnant women diagnosed with late-onset IUGR (Group 1, n=45) and those with fetal growth appropriate for gestational age (Group 2, n=45). Hemoglobin level (Hb), platelet count (Plt), mean platelet volume (MPV), Delta Neutrophil Index (DNI), neutrophil-to-lymphocyte ratio (NLR), and Platelet Mass Index (PMI) were analyzed in both groups. The differences between the groups were assessed using the Mann-Whitney U test, while the relationship between PMI and birth weight, fetal weight at diagnosis, and gestational age at diagnosis in the IUGR group was statistically evaluated using Spearman's correlation analysis.

RESULTS

In the comparison of hematological parameters between groups, hemoglobin levels were found to be similar (p=0.859), while platelet count was significantly higher in the IUGR group (p=0.024). Conversely, MPV was observed to be higher in the control group (p=0.023). PMI values were 2234±627 in Group 1 and 2194±653 in Group 2, with no significant difference between the groups (Table 1).

A significant and positive correlation was found between the gestational age at which the IUGR diagnosis was made and PMI (r=0.287, p=0.042). However, no statistically significant relationship was observed between PMI and fetal weight at IUGR diagnosis or birth weight (Table 2).

CONCLUSION AND DISCUSSION

Low PMI has been associated with an increased risk of thrombosis, atherosclerosis, sepsis, shock, and inflammatory diseases. In our study, platelet count was observed to be higher in the IUGR group, whereas MPV was higher in the control group. These findings suggest that a compensatory hematopoietic response may be activated in IUGR. However, the lack of a significant difference in PMI between the groups indicates that this mechanism may have certain limitations.

While no significant relationship was found between PMI and birth weight, the positive correlation with the gestational age at IUGR diagnosis suggests that fetal hematological parameters are influenced by different mechanisms as pregnancy progresses. In conclusion, although significant differences were observed in platelet parameters in pregnancies complicated by late-onset IUGR, PMI does not appear to be directly associated with fetal growth[1]. Large-scale prospective studies are needed to better understand the relationship between PMI and the progressive effects of IUGR.

S-27 Fetal Kolelityazis: Prenatal Tanı ve Postnatal Takip – Bir Olgu Sunumu

Tuğba Gül Yılmaz[1], Ayşegül Atalay[1]
1 Sbü Van Bölge Eğitim ve Araştırma Hastanesi

ÖZET

Fetal safra kesesinde ekojenik içerik tespit etmek nadirdir. Fetal safra kesesi taşları fetal ekojeniteye yol açan nedenlerden biridir ve prenatal ultrasonografide nadiren tespit edilen bir bulgudur (1). Çoğu olgu doğum sonrası takipte spontan olarak geriler ve klinik bulgu vermez. Ancak bazı vakalarda neonatal dönemde safra yolu patolojileri ile ilişkili olabilir. Bu olguda, fetal safra kesesinin tamamını dolduran kalsifik taşların izlendiği ve postnatal takipte herhangi bir patoloji saptanmayan bir gebelik süreci sunulmaktadır.

Anahtar Kelimeler: Fetal safra kesesi, prenatal ultrasonografi, fetal safra taşları, fetal kolelitiazis

ABSTRACT

Detection of echogenic content in the fetal gallbladder is rare. Fetal gallstones are one of the causes of fetal echogenicity and are rarely detected on prenatal ultrasonography. Most cases spontaneously regress during postnatal follow-up without clinical symptoms. However, in some cases, they may be associated with biliary tract pathologies in the neonatal period. This case report presents a pregnancy in which calcified stones filling the entire fetal gallbladder were observed, with no pathology detected during postnatal follow-up.

Keywords: Fetal gallbladder, prenatal ultrasonography, fetal gallstones, fetal cholelithiasis

OLGU SUNUMU

25 yaşında, gravida 2 parite 1 rutin antenatal takip amaçlı 34. gebelik haftasında başvuran gebenin prenatal ultrasonografisinde fetal safra kesesinin tamamını dolduran hiperekojenik, kalsifiye taşlar izlendi (Image 1). AC: 32W+0d (7persantil) ile uyumlu olan fetüsün diğer fetal biometrik ölçümleri 25-72 persantilde değerlendirildi ve ek anomali izlenmedi. 22. Gebelik haftasında yapılan antenatal tarama normal olarak değerlendirildi. Maternal ek hastalık ve intrahepatik kolestaz öyküsü mevcut değildi. İlk gebelikte IUBK ve makat prezentasyon nedeniyle sezaryen ile doğum öyküsü mevcuttu.

Image 1. 34. gebelik haftasında fetüsün safra kesesinin aksiyel kesiti.

38. gestasyonel haftasında elektif sezaryen ile 2940 gram erkek bebek doğurtuldu. Yapılan değerlendirmede 1.dk APGAR: 8 5.dk APGAR :9 olan bebek doğum sonrası yenidoğan ünitesine transfer edildi. Postnatal takibi olağan seyreden yenidoğan anne yanına verildi. Postnatal dönemde yapılan tüm batın ultrasonografisinde safra kesesi ve safra yollarında herhangi bir patoloji saptanmadı. Maternal kan grubu AB Rh negatif, yenidoğan kan grubu A Rh pozitif olması nedeniyle anti -D uygulanmıştır. Postnatal dönemde total bilirubin değerleri 3. saatte 1,99 mg/dl, 36. Saatte 5,83 mg/Dl, 96. Saatte 9,02mg/Dl olan bebeğin daha sonraki takiplerinde bilirubin değerleri düşme eğiliminde izlendi. Postnatal 48. saatinde şifa ile taburcu edilen yenidoğanın 3.ay ve 6.ay kontrolünde herhangi bir patolojik durumun izlenmemesi üzerine hastanın rutin takibine karar verildi.

TARTIŞMA

Fetal safra kesesi taşları insidansı tam olarak bilinmemekle birlikte 2023 yılında yapılan son sistematik derlemede bakıldığında %0,48 olarak izlenmiştir (2). Safra kesesindeki ekojeniteler sıklıkla üçüncü trimesterda izlenmektedir. 28. Haftadan önce yalnızca birkaç vaka izlenmiştir (2, 3). Literatürdeki vakaların cinsiyet dağılımına bakıldığında, bazı yazarlar erkek fetüslerde çamura kıyasla hiperekojen odakların daha yüksek yaygınlığına doğru bir eğilim gözlemlemektedir [5]. Son zamanlarda yapılan bir çalışmada ise fetüslerin %54,6'sı erkek ve

%45,4'ü dişiydi [4] Fetal safra kesesi taşlarının etiyolojisi tam olarak bilinmemekle Kiserud ve arkadaşları Rhesus veya ABO kan grubu alloimmünizasyonu, orak hücreli anemi veya talaseminin neden olduğu maternal veya fetal hemolizin dolaylı fetal bilirubin seviyelerini yükselterek safta kesesi taşı gelişimine katkıda bulunabileceğini öne süren eski bir teoriyi benimsemektedir (6). Çoğu olguda taşlar doğum sonrası kendiliğinden kaybolur ve ek bir müdahale gerektirmez. Nudelman ve ark. (2004) çalışmasında, fetal safra kesesinde hiperekojenik odaklar saptanan 14 olgu rapor edilmiş ve bu vakaların %80'inde doğum sonrası taşların spontan olarak gerilediği bildirilmiştir (7).

Olgumuzda, fetal safra kesesi taşları 34. gebelik haftasında tespit edilmiş ve postnatal dönemde yapılan ultrasonografide tamamen kaybolduğu görülmüştür. Bu durum, literatürdeki çoğu vaka ile uyumludur. Etiyolojik olarak maternal safra stazı, hemolitik hastalıklar veya enfeksiyonlar suçlanmaktadır; bizim olgumuzda da Rhesus alloimmünizasyonu izlenmektedir. Bu olgu, fetal safra kesesi taşlarının benign seyrini ve postnatal takip önemini vurgulamaktadır.

SONUÇ

Fetal safra kesesi taşları genellikle doğum sonrası gerileyen, iyi huylu bir durumdur. Ancak prenatal tanı konulan olgularda postnatal ultrason ile takip önerilmektedir. Ailelerin bilgilendirilmesi ve gereksiz girişimlerden kaçınılması önemlidir.

KAYNAKLAR

1. Schwab ME, Braun HJ, Feldstein VA, Nijagal A. The natural history of fetal gallstones: A case series and updated literature review. *J Matern Fetal Neonatal Med.* 2022;35(23):4755-4762. doi:10.1080/14767058.2020.1863366

2. Boitor-Borza D, Rotar IC, Staicu A, Constantin R, Muresan D. Echogenic content in the fetal gallbladder: Systematic review of ultrasound features and clinical outcome. *Diagnostics (Basel).* 2023;13(2):230. doi:10.3390/diagnostics13020230

3. Kesrouani A, Nassif N, Nasr B, Choueiry E, Chalouhi G. Ultrasound characteristics and outcome of prenatally diagnosed fetal cholelithiasis. *J Matern Fetal Neonatal Med.* 2019;32(13):2095-2099. doi:10.1080/14767058.2018.1424819

4. Annac G, Tekin AB. Echogenicities in the fetal gallbladder: Prevalence, sonographic findings, and postnatal outcomes. *J Clin Ultrasound.* 2022;50(1):74-79. doi:10.1002/jcu.23092

5. Sepulveda W, Wong AE. Echogenic material in the fetal gallbladder: Prevalence, sonographic spectrum, and perinatal outcome in an unselected third-trimester population. *J Matern Fetal Neonatal Med.* 2020;33(7):1162-1170. doi:10.1080/14767058.2018.1517310

6. Kiserud T, Gjelland K, Bognø H, Waardal M, Reigstad H, Rosendahl K. Echogenic material in the fetal gallbladder and fetal disease. *Ultrasound Obstet Gynecol.* 1997;10(2):103-106. doi:10.1046/j.1469-0705.1997.10020103.x

7. Nudelman ML, Pretorius DH, Budorick NE. Resolution of fetal gallstones: a case series. *J Ultrasound Med.* 2004;23(1):125-129. doi:10.7863/jum.2004.23.1.125

S-28 Cinsel Fonksiyon Kazanım Talebi İle Başvuran Hastada Laparoskopik Davydov Operasyonu: Video Destekli Olgu Sunumu

Berna Aslan[1], **Osman Murat Güler**[1]
1 İstanbul Başakşehir Çam ve Sakura Şehir Hastanesi

Amaç: Müllerian agenezi, embriyolojik dönemde Müllerian kanalların tam gelişmemesi sonucu ortaya çıkan konjenital bir anomalidir. Hastalık, sıklıkla primer amenore nedeniyle yapılan araştırmalar sırasında tanı alır. En sık rastlanan formu Mayer-Rokitansky-Küster-Hauser (MRKH) sendromu olup, bu hastalarda uterus ve üst vajen gelişmezken, over fonksiyonları genellikle korunmuştur. Tedavide hastanın cinsel fonksiyonlarını iyileştirmek ve yaşam kalitesini artırmak amacıyla cerrahi ve cerrahi dışı yöntemler uygulanabilir. Cerrahi yöntemler arasında sigmoidal neovajina oluşturma, McIndoe ve Vecchietti prosedürleri yer almaktadır. Minimal invaziv bir teknik olan Davydov operasyonu giderek daha fazla tercih edilmektedir. Bu çalışmada, cinsel fonksiyon kazanım talebi ile başvuran ve Müllerian agenezi saptanan bir hastada uygulanan Davydov operasyonunun cerrahi başarısını, postoperatif seyrini ve uzun dönem sonuçlarını değerlendirmek amaçlanmıştır. Olgu: 39 yaşında, gravida 0, cinsel aktivitesi olamayan hastamız cinsel ilişki istemi ile polikliniğimize başvurdu. Poliklinikte yapılan transrektal USG'de uterus izlenmedi. Pelvik MR incelemesinde, mesane boyun kısmına kadar uzanan atrezik vajinal kavite izlenmiş ancak uterus ve vajenin üst kısmı saptanmamış olarak rapor görüldü. Sağ over atrofik olup, sol overde 19 mm çapında ince septalı basit kist izlendi. Hastayla poliklinik başvurusunda postoperatif süreçle ilgili detaylı iletişim kurarak dilatasyon eğitimi verildi. Vajinal rekonstrüksiyon için laparoskopik Davydov operasyonu planlandı. Öncelikle douglas poşu peritoneal yüzeyi mobilize edilerek neovajina oluşturulacak alan açığa çıkarıldı. Douglas poşu, vajinal kubbe bölgesine kadar diseke edilerek serbestleştirildi. Peritoneal yüzey vajinal kanal içerisine çevrilerek invajine edildi. 2-0 Vicryl sütürler ile peritoneal doku vajinal kubbe seviyesinde tespit edildi. Davydov operasyonu başarıyla gerçekleştirildi ve intraoperatif komplikasyon gelişmedi. Ameliyathanede yerleştirildikten itibaren vajinal genişletme sürecine hastaya gösterildiği şekilde başlandı. Hastanın postoperatif süreci sorunsuz seyretti takiplerde fonksiyonel ve estetik açıdan başarılı sonuçlar elde edildi. Sonuç: Sonuç olarak takiplerde fonksiyonel ve estetik açıdan başarılı sonuçlar elde edildi. Minimal invaziv bir yöntem olan, peritoneal yüzey kullanıldığı için doğal nemlenme sağlayan, uzun dönem sonuçları başarılı ve hasta memnuniyeti yüksek olan, diğer cerrahi tekniklere kıyasla komplikasyon oranı düşük olan bir teknik olarak Davydov operasyonu, Müllerian agenezi olan hastalarda güvenilir ve başarılı bir vajinal rekonstrüksiyon yöntemi olarak değerlendirilebilir.

Anahtar Kelimeler: Davydov operasyonu, Müllerian agenezi, primer amenore, vajinal rekonstrüksiyon

Laparoscopic Davydov Procedure In A Patient Seeking Sexual Function Recovery: A Video-Assisted Case Presentation

Objective: Müllerian agenesis is a congenital condition resulting from the incomplete development of the Müllerian ducts during the embryonic stage, often diagnosed during the investigation of primary amenorrhea. The most common form is Mayer-Rokitansky-Küster-Hauser (MRKH) syndrome, in which the uterus and upper vagina fail to develop, while ovarian function is typically preserved. Treatment aims to improve sexual function and quality of life and may include both surgical and non-surgical methods. Surgical options include the creation of a neovagina using techniques such as the McIndoe, Vecchietti, and minimally invasive Davydov procedures. This study evaluates the surgical success, postoperative recovery, and long-term outcomes of the Davydov procedure in a patient with Müllerian agenesis seeking sexual function restoration. Case: A 39-year-old woman, gravida 0, with no prior sexual activity, presented to our clinic requesting sexual intercourse. A transrectal ultrasound revealed the absence of a uterus, and a pelvic MRI identified an atretic vaginal cavity extending to the bladder neck, while the uterus and upper vagina were absent. The right ovary was atrophic, and a 19 mm simple cyst with a septum was found in the left ovary. After discussing the postoperative process in detail, the patient was instructed on dilation techniques. Laparoscopic Davydov surgery was planned for vaginal reconstruction. The procedure involved mobilizing the peritoneal surface of the Douglas pouch, exposing the space to create the neovagina, and dissecting the pouch up to the vaginal vault. The peritoneal surface was turned into the vaginal canal and fixed using 2-0 Vicryl sutures. The surgery was performed successfully without intraoperative complications. Vaginal dilation was initiated immediately in the operating room as demonstrated to the patient. The patient's postoperative recovery proceeded smoothly, achieving both functional and aesthetic outcomes during follow-up visits. Conclusion: The Davydov procedure, a minimally invasive technique that utilizes peritoneal surfaces for lubrication, provided functional and aesthetic success in this patient. Compared to other surgical techniques, it has lower complication rates and offers long-term success with high patient satisfaction. This procedure represents a reliable and effective method for vaginal reconstruction in patients with Müllerian agenesis, ensuring both functional restoration and quality of life improvement.

Keywords: Davydov procedure, Müllerian agenesis, primary amenorrhea, vaginal reconstruction.

S-29 Kolonda Alışılmadık Kitle Dermoid Kist: Olgu Sunumu

Ayşe Hazırbulan[1], İsmet Alkış[1], Hüsnü Ozan Şevik[1]
1 Başakşehir Çam ve Sakura Şehir Hastanesi

Amaç: Kadınların %5-10'unda adneksiyel kitleler nedeni ile cerrahi bir tedaviye gereksinim duyulur. En sık görülen patolojiler matür kistik teratom (dermoid kist) ve persiste korpus luteum kistleridir. Malignite riski %3.6-6.8'dir. Ortalama yaş 30'dur. Adneksiyel kitlelerin ayırıcı tanısında non-jinekolojik sebepler arasında gastrointestinal nedenlerde vardır. Dermoid kistler embriyonik füzyon hatlarına yakın orta hatta ektodermal dokudan kaynaklanır. Gastrointestinal sistemde çok nadirdir. Bu olguda, kolonda alışılmadık kitle olarak karşımıza çıkan dermoid kist olgusunu sunuyoruz. Olgu: 26 yaşında kadın, batında kitle nedeniyle Başakşehir Çam ve Sakura Şehir Hastanesi Jinekolojik Onkoloji kliniğine başvurdu. Tümör markerları; CA125 9,44, CA19-9 5,62 , AFP 2,04, CEA 0,53'idi.Ultrasonda, pelvik bölgede 50x54mm'lik kitle izlendi.Magnetik Rezonans görüntülemede; batın içerisinde yaklaşık 4,2 cm çapında T1 hipointens, T2A hiperintens diffüzyon kısıtlanması gösteren, intravenöz konstrast madde sonrası belirgin kontrastlanması izlenmeyen kitlesel lezyon izlenmekteydi. Olguya laparoskopi yapıldı. Cerrahi eksplorasyonda uterus, bilateral adneksler ve tubalar doğal olup, çekum düzeyinde yaklaşık 5cm'lik barsakla ilişkili kitle izlendi. Laparoskopik olarak kitle eksizyonu yapıldı ve endobag içerisinde batın dışına çıkarıldı. Nihai patoloji sonucu, kalın barsakta çekum duvarında dermoid kist olarak raporlandı. Mikroskopisinde; kolon subserozası yerleşimli, 7 cm geniş çapında, keratin ile dolu kistik yapıda, keratinize skuamöz epitel ile döşeli, yer yer sebase glandlar ve deri eklerinin izlendiği, bazı alanlarda yabancı cisim reaksiyonunun eşlik ettiği dermoid kist ile uyumlu kistik oluşum izlendi. Sonuç: Dermoid kistler, bağırsağın son derece nadir görülen lezyonlarıdır. Yavaş büyüme eğilimindedir. Genellikle uniloküle (%10 bilateral) olan, kistik kavite içerisine büyüyen yapılar mevcuttur.Kesin tanı histopatolojik olarak konur. Dermoidlerin tedavisine kistin boyutuna, semptomların varlığına , cerrahi risklere ve malignite şüphesine göre karar verilir. Malignite oranı düşük olmakla beraber torsiyon ve rüptür; ve buna sekonder sebase içeriğin peritona yayılması sebebi ile kimyasal peritonit ihtimali olması nedeniyle cerrahi eksizyon planlanmalıdır. Kolon ve rektum dermoid kistleri son derece nadirdir. Literatürde çok az dermoid kist vakası bildirilmiştir.

Anahtar Kelimeler: Kolon, dermoid kist, adneksiyel kitle.

Unusual Mass In The Colon Dermoid Cyst: A Case Report

Objective:5-10% of women require surgical treatment for adnexal masses.The most common pathologies are mature cystic teratoma (dermoid cyst) and persistent corpus luteum cysts.The risk of malignancy is 3.6-6.8%.The mean age is 30 years.Gastrointestinal causes are among the non-gynaecological causes in the differential diagnosis of adnexal masses.Dermoid cysts originate from ectodermal tissue in the midline near the embryonic fusion lines.They are very

rare in the gastrointestinal system. In this case report, we present a case of dermoid cyst presenting as an unusual mass in the colon. Case:A 26-year-old woman was admitted to Başakşehir Çam and Sakura City Hospital Gynaecological Oncology Clinic due to an abdominal mass.Tumor markers were CA125 9.44, CA19-9 5.62, AFP 2.04, CEA 0.53.Ultrasound showed a 50x54mm mass in the pelvic region.Magnetic resonance imaging showed a mass lesion with a diameter of approximately 4.2 cm in the abdomen showing T1 hypointense,T2A hyperintense diffusion restriction and no significant contrast after intravenous constast material. Laparoscopy was performed.On surgical exploration,the uterus,bilateral adnexa and tubae were normal,and a bowel-related mass of approximately 5cm was observed at the level of the cecum.The mass was excised laparoscopically and removed from the abdomen in an endobag.The final pathology result was reported as a dermoid cyst in the wall of the cecum in the large intestine.Microscopy revealed a cystic formation compatible with dermoid cyst located in the subserosa of the colon,7cm in diameter,filled with keratin,lined with keratinized squamous epithelium, with sebaceous glands and skin appendages in some areas, accompanied by foreign body reaction in some areas. Conclusion:Dermoid cysts are sporadic lesions of the intestine.They tend to grow slowly.There are usually uniloculated (10% bilateral) structures growing into the cystic cavity. The definitive diagnosis is made histopathologically.Treatment of dermoids is decided according to the size of the cyst, presence of symptoms,surgical risks and suspicion of malignancy.Although the rate of malignancy is low, surgical excision should be planned due to the possibility of torsion and rupture;and secondary chemical peritonitis due to the spread of sebaceous content to the peritoneum.Dermoid cysts of the colon and rectum are extremely rare. Very few cases of dermoid cysts have been reported in the literature.

Keywords: Colon, dermoid cyst, adnexal mass

S-30 The Effect Of Pelvic Floor Muscle Training On The Prevention Of Dyspareunia Following Vaginoplasty

Elçin İşlek Seçen[1], **Fadime Göker**[1], Raziye Toksöz[1]
1 Ankara Bilkent Şehir Hastanesi

Özet Amaç: Disparoni, vajinal penetrasyon sırasında sürekli veya tekrarlayan ağrı hissi ile tanımlanan multifaktöriyel etiyolojiye sahip bir durumdur. Vajinal laksite, vajinoplastiye neden olan yaygın anatomik durumlardan biri olup, kadınların cinsel sağlığı ve yaşam kalitesini etkileyerek rahatsızlık yaratabilir. Vajinoplasti işleminin potansiyel faydalarına rağmen, bu prosedür sonrasında yaygın görülen komplikasyonlardan biri, perineal ağrı ve disparonidir. Pelvik taban kası disfonksiyonu, vajinoplasti sonrası perineal ağrının devam etmesinde önemli bir rol oynayabilir. Pelvik Taban Kasları Egzersizleri (PTKE), pelvik taban gücünü ve koordinasyonunu iyileştirerek disparoniyi hafifletmeye yönelik potansiyel müdahalelerden biridir. Bu çalışma, vajinoplasti sonrası disparoniyi önleme PTKE'nin rolünü araştırmakta olup, amaç, postoperatif sonuçları optimize etmek ve cerrahi sonrası rahatsızlığı azaltmaktır. Yöntem: Vajinal laksite nedeniyle vajinoplasti uygulanan 24 kadınla randomize kontrollü bir çalışma yapılmıştır. Cerrahi işlem öncesinde PTKE eğitimi verilmiş dokuz hasta, postoperatif dönemde üç ay boyunca günde en az üç kez PTKE uygularken, 15 hasta kontrol grubu olarak belirlenmiştir. Ağrı düzeyleri, cerrahi işlem öncesi ve postoperatif üçüncü ayda Visual Analog Scale (VAS) kullanılarak değerlendirilmiştir. Veriler SPSS yazılımı ile analiz edilmiştir ve anlamlılık düzeyi $p < 0,05$ olarak belirlenmiştir. Bulgular: PTKE grubunun preoperatif ve postoperatif VAS skorları sırasıyla 4.50 ± 1.41 ve 4.62 ± 1.06 idi. Postoperatif ağrı skorlarında hafif bir artış olmasına rağmen, bu fark istatistiksel olarak anlamlı değildi ($p = 0.102$). Kontrol grubunda ise preoperatif ve postoperatif VAS skorları sırasıyla 4.06 ± 1.73 ve 4.37 ± 1.92 idi. Kontrol grubunda postoperatif dönemde cinsel ilişki sırasında ağrıda anlamlı bir artış gözlendi ($p = 0.001$). Sonuç: Bu çalışmanın amacı, vajinoplasti sonrası disparoniyi önlemede pelvik taban kasları egzersizi (PTKE) etkinliğini değerlendirmektir. PTKE grubunda ağrı seviyelerinde istatistiksel olarak anlamlı bir iyileşme gözlemlenmemiş olsa da cerrahi sonrası kontrol grubunda disparonide anlamlı bir artış görüldüğünü göstermektedir. Bu durum, PTKE'nin özellikle cinsel ağrıya yönelik postoperatif rahatsızlığı hafifletmedeki potansiyelini vurgulamaktadır. Ancak, PTKE grubunda ağrı skorlarındaki farkın istatistiksel olarak anlamlı olmaması, PTKE'nin vajinoplasti sonrası disparoniyi önlemedeki gerçek etkinliğini doğrulamak için daha büyük örneklem grupları ve daha uzun takip süreleriyle yapılacak ileri çalışmalara ihtiyaç duyulduğunu göstermektedir

Anahtar Kelimeler: Vajinoplasti, Disparoni, PElvik Taban Egzersizleri

Abstract

Aim: Dyspareunia, characterized by persistent pain during vaginal penetration , is a multifactorial condition often exacerbated by pelvic floor muscle dysfunction. Vaginal laxity, a common cause of vaginoplasty, can lead discomfort, impacting a woman's sexual health and

quality of life. Despite the potential benefits of vaginoplasty, one of the common complications following this procedure is perineal pain, including dyspareunia. Pelvic floor muscle dysfunction can play a significant role in the persistence of perineal pain post-vaginoplasty.The aim of this study is to explore the impact of pelvic floor muscle training on the prevention of dyspareunia following vaginoplasty.

Material-Methods: A randomized controlled trial was conducted with 24 women who underwent vaginoplasty for vaginal laxity. Nine patients who performed PFMT prior to vaginoplasty were assigned to the Pelvic Floor Muscle Training Group (PFTG), while 15 patients who did not engage in these exercises were placed in the control group. The PFTG participants were instructed in Kegel exercises three months before the surgery and were asked to perform them independently at least three times a day for the duration of three months.

Results: The preoperative and postoperative VAS scores for the PFTG group were 4.50 ± 1.41 and 4.62 ± 1.06, respectively. Although there was a slight increase in postoperative pain scores, the difference was not statistically significant ($p = 0.102$). In the control group, preoperative and postoperative VAS scores were 4.06 ± 1.73 and 4.37 ± 1.92, respectively. A significant increase in pain during sexual intercourse was observed in the postoperative period ($p = 0.001$).

Conclusion: The results did not show a statistically significant reduction in pain within the PFMT group, however the significant increase in dyspareunia observed in the control group which emphasizes the importance of pelvic floor muscle conditioning as a preventative measure. The findings indicate that strengthening and conditioning the pelvic floor muscles before surgery may contribute to better post-surgical outcomes by enhancing neuromuscular coordination and reducing the risk of heightened pain sensitivity.

Introduction

Dyspareunia is a condition characterized by persistent or recurrent pain or discomfort associated with attempted or complete vaginal penetration. The causes of dyspareunia are multifactorial, including physical factors such as pelvic floor injury during vaginal delivery, pelvic inflammatory disease, infections, interstitial cystitis, adhesions, and trauma from sexual violence or abuse. Psychosocial factors, such as depression, anxiety, and other psychological disorders, also contribute significantly to the experience of dyspareunia. The musculoskeletal elements of the pelvic floor, particularly the pelvic floor muscles (PFMs), play an integral role in the development and experience of this condition. Previous studies have demonstrated that, in cases of dyspareunia, the pelvic floor muscles often become both weak and overactive, exacerbating pain during vaginal penetration. Education on the anatomy and function of these muscles, as well as teaching techniques for self-regulation of their activity, is critical in managing the condition. By learning to relax or contract these muscles when needed, women can significantly alleviate the discomfort associated with dyspareunia.

Vaginal laxity is typically described as the sensation of excessive vaginal looseness, which is often associated with a reduction in vaginal sensation during intercourse. This condition can not only diminish physical intimacy but also affect a woman's overall quality of

life, leading to both physical and emotional distress. Vaginoplasty, a surgical procedure that aims to enhance vaginal tissue integrity and reshape the vaginal walls, is often performed to improve both anatomical appearance and sexual function. Despite the potential benefits of vaginoplasty, one of the common complications following this procedure is perineal pain, including dyspareunia. Pelvic floor muscle dysfunction can play a significant role in the persistence of perineal pain post-vaginoplasty. Pelvic floor muscle training (PFMT) may be proposed as a beneficial intervention to address these issues by strengthening the pelvic floor muscles, improving their coordination, and reducing pain.

The aim of this study is to explore the impact of pelvic floor muscle training on the prevention of dyspareunia following vaginoplasty. By investigating the role of PFMT in improving pelvic floor function, this research seeks to provide insights into how such interventions can optimize patient outcomes and alleviate post-surgical discomfort.

Material-Methods:

A randomized controlled clinical trial was performed to evaluate the effects of pelvic floor Muscle Training on on the prevention of dyspareunia following vaginoplasty. The study included 24 women who applied to Ankara Bilkent City Hospital Cosmetic Gynecology and Sexual Dysfunction Polyclinic and underwent vaginoplasty due to vaginal laxity. The diagnosis of vaginal laxity was made based on the patient's complaints and digital examination. Demographic data included patients' age, number of births, additional diseases, body mass index, and history of previous surgery. Nine patients who performed PFMT prior to vaginoplasty were assigned to the Pelvic Floor Muscle Training Group (PFTG), while 15 patients who did not engage in these exercises were placed in the control group. The PFTG participants were instructed in Kegel exercises three months before the surgery and were asked to perform them independently at least three times a day 123ort he duration of three months. The control group was placed on a waiting list and did not receive any specific treatment. To assess dyspareunia, patients were asked to complete a Visual Analog Scale (VAS) for pain evaluation at their initial outpatient clinic visit before surgery and three months following the surgery. Inclusion criteria 123ort he study required patients to attend regular postoperative check-ups and maintain sexual activity. Patients who did not attend scheduled follow-up appointments, failed to perform pelvic floor exercises regularly, or were not sexually active were not included in the study.

The data obtained in the study was statistically analyzed using SPSS ver.24 package program (Scientific Packages for Social Sciences, IBM, USA). While evaluating the study data, categorical variables were shown as numbers and percentages, and numerical variables were shown as mean ± standard deviation among descriptive statistics. In comparing quantitative data, a paired sample t-test was used to compare before-and-after differences within groups, and an independent t-test was used to compare differences between independent groups. Results were considered significant at $p < 0.05$ with a 95% confidence interval.

Results

A total of 24 patients were included in the study, with 9 (37.5 %) patients in the PFTG group and 15 (62.5%) patients in the control group. The mean age in the PFTG group was 37.88 ± 2.75 years, whereas the control group had a mean age of 38.38 ± 5.39 years. This difference was statistically significant (p = 0.001). The Body Mass Index (BMI) in the PFTG group was 27.63 ± 2.32, while in the control group, it was 26.38 ± 2.87. However, the difference in BMI between the two groups was not statistically significant (p = 0.446). Additionally, no significant differences were found between the PFTG and control groups in terms of gravida and number of vaginal deliveries. Specifically, the mean gravida was 3.13 ± 1.64 (range: 2-7) in the PFTG group and 2.94 ± 1.23 (range: 1-5) in the control group. The mean number of vaginal deliveries was 1.88 ± 0.83 (range: 0-3) in the PFTG group and 2.56 ± 1.20 (range: 0-5) in the control group.

Regarding pain scores, the preoperative and postoperative VAS scores for the PFTG group were 4.50 ± 1.41 and 4.62 ± 1.06, respectively. Although there was a slight increase in postoperative pain scores, the difference was not statistically significant (p = 0.102). In the control group, preoperative and postoperative VAS scores were 4.06 ± 1.73 and 4.37 ± 1.92, respectively. A significant increase in pain during sexual intercourse was observed in the postoperative period (p = 0.001).

Discussion

The findings of this study contribute to the discovering the role of pelvic floor muscle training (PFMT) in mitigating one of the early-term post-surgical complications following vaginoplasty, dyspareunia. While the results did not demonstrate a statistically significant reduction in pain levels within the PFMT group, they did reveal a significant increase in dyspareunia in the control group, suggesting that PFMT may serve as a protective factor against the exacerbation of postoperative pain.

One possible explanation for the lack of statistically significant improvement in the PFMT group may be the duration and intensity of the training protocol. Previous studies have highlighted that PFMT requires long-term adherence and progressive overload to yield optimal muscle strength and relaxation capacity. The three-month period prescribed in this study, while clinically relevant, may not have been sufficient to produce substantial physiological adaptations that translate to significant pain reduction. Additionally, adherence to the exercise regimen was not objectively monitored, which may have led to variations in the effectiveness of the intervention. The significant increase in dyspareunia observed in the control group underscores the potential consequences of neglecting pelvic floor muscle conditioning before vaginoplasty. Surgical procedures involving the vaginal canal inherently alter tissue integrity, and without proper neuromuscular adaptation, patients may experience heightened sensitivity and discomfort during penetration. This aligns with previous research suggesting that a lack of pelvic floor coordination and strength can contribute to postoperative pain syndromes. Another critical aspect to consider is the multifactorial nature of dyspareunia. While pelvic floor muscle dysfunction is a key component, psychological and emotional factors also play an essential role in the perception of pain. Anxiety, fear of pain, and previous negative sexual experiences can

influence postoperative outcomes. Future studies should integrate a more comprehensive assessment that includes psychological screening and counseling to better understand the interplay between physical and emotional factors in post-vaginoplasty dyspareunia.

The small sample size of this study presents another limitation. A larger cohort would allow for more robust statistical analysis and better generalizability of the findings. Additionally, the study was limited to a three-month follow-up period, which may not have been sufficient to capture long-term benefits of PFMT. Extending the duration of follow-up could provide more insights into the sustained impact of pelvic floor exercises on dyspareunia prevention. Despite these limitations, the study provides valuable preliminary evidence supporting the potential role of PFMT as an adjunct intervention in the postoperative care of vaginoplasty patients. Future research should aim to refine training protocols, incorporate objective measures of adherence, and explore multimodal rehabilitation strategies to optimize patient outcomes. In conclusion, while PFMT may not completely eliminate post-vaginoplasty dyspareunia, it appears to be a promising approach to mitigating its severity and preventing its progression.

Conclusion

In conclusion, this study highlights the potential benefits of pelvic floor muscle training (PFMT) in mitigating dyspareunia following vaginoplasty. The results did not show a statistically significant reduction in pain within the PFMT group, however the significant increase in dyspareunia observed in the control group which emphasizes the importance of pelvic floor muscle conditioning as a preventative measure. The findings indicate that strengthening and conditioning the pelvic floor muscles before surgery may contribute to better post-surgical outcomes by enhancing neuromuscular coordination and reducing the risk of heightened pain sensitivity. This suggests that PFMT may offer some protective benefit against the exacerbation of pain post-vaginoplasty, although its full potential may require longer preoperative training durations, greater adherence to exercise protocols, and comprehensive psychological support.

Future research with larger sample sizes should focus on optimizing exercise regimens, ensuring adherence through objective monitoring, and incorporating psychological assessments to address the multifactorial nature of dyspareunia. Despite the study's limitations, the findings suggest that PFMT could play a valuable role in optimizing recovery and improving the sexual health and quality of life of vaginoplasty patients. In conclusion, while PFMT shows promise as a preventive intervention, further research is needed to establish its role more definitively in the management of dyspareunia following vaginoplasty. By refining these approaches, clinicians can better support patients in achieving improved surgical outcomes and enhanced quality of life post-vaginoplasty.

References

1. Alımı Y, Iwanaga J, Oskouıan RJ, Loukas M, Tubbs RS. The clinical anatomy of dyspareunia: A review. Clinical Anatomy. 2018;31(7):1013-1017. doi:https://doi.org/10.1002/ca.23250
2. Al Salehi A, Zemmache MZ, Allegre L, Fatton B, de Tayrac R. Functional and sexual outcomes following surgical vaginal introital reduction. Progrès en Urologie. 2023;33(7):370-376. doi:https://doi.org/10.1016/j.purol.2023.05.003
3. Fatemeh A, Goodman MP, Masoumeh S, Majd HA, Fatemeh N, Rastegar F. The Effect of Vaginal Tightening Surgery on Sexual Function: A Systematic Review. International Urogynecology Journal. 2024;36(1):11-24. doi:https://doi.org/10.1007/s00192-024-05969-z
4. Ghaderi F, Bastani P, Hajebrahimi S, Jafarabadi MA, Berghmans B. Pelvic floor rehabilitation in the treatment of women with dyspareunia: a randomized controlled clinical trial. International Urogynecology Journal. 2019;30(11):1849-1855. doi:https://doi.org/10.1007/s00192-019-04019-3

Solomon W, Bond J, Starzec-Proserpio M. To contract or not to contract: should we use pelvic floor muscle exercises in the treatment of dyspareunia. Journal of Pelvic, Obstetric and Gynaecological Physiotherapy. 2024;135:10-26. doi:https://doi.org/10.62

S-31 Serviks Kanserinde Brakiterapi Aplikatörleri Ile Birlikte Rektal Retraktör Kullanımı: Tersiyer Merkez Sonuçları

Ayşe Hazırbulan[1], Hüriye Şenay Kızıltan[1], Kimia Çepni[1], Elif Tekbaş[1], Ayben Yentek Balkanay[1], İlkbal Temek Yüksel[1]
1 Başakşehir Çam ve Sakura Şehir Hastanesi

Amaç: Serviks kanseri kadınlarda dünya genelinde en sık görülen jinekolojik kanserdir. Erken evre hastalık tedavisinde cerrahi, ileri evre hastalıkta kemoterapi, radyoterapi ve cerrahinin kombinasyonu şeklinde multimodal tedavi yöntemi uygulanmaktadır. Serviks kanseri tedavisinde brakiterapide intrakaviter aplikatörler olarak tandem+ovoid, ring, silindir aplikatörlerle birlikte arka vajinal duvarı belirlemek ve rektumu kaynaklardan uzaklaştırmak için rektal retraktör kullanılabilir. Bu çalışmada, serviks kanserinde brakiterapi aplikatörleri ile birlikte rektal retraktör kullanımı sonrası hasta sonuçlarını değerlendirmeyi amaçladık. Materyal ve Metod: Başakşehir Çam ve Sakura Şehir Hastanesi Radyasyon Onkolojisi kliniğinde 2020-2024 yılları arasında başvuran, serviks kanseri olup brakiterapi ile tedavi edilirken brakiterapi aplikatörleri ile birlikte rektal retraktör kullanılan 59 hastanın sonuçları retrospektif olarak değerlendirildi. Brakiterapi aplikatörü olarak tandem+ovoid, ring ya da silindir aplikatör kullanılan tüm hastalar dahil edildi. Bu hastaların tümünde rektal retraktör kullanımı bulunmaktaydı. Bulgular: Hastaların ortalama yaşı 53, vücut kitle indeksi (vki) 27, kan parametrelerinden hemoglobin 13(mina-max;6,6-15,6), Crp(C-reaktif protein) 13, Wbc (beyaz kan hücreleri) 8000 mcL'dir. 9 hasta takipleri sırasında exitus oldu.Ortalama takip süresi 24 aydı.11 hastada nüks vardı. Ortalama rektum target volümleri fraksiyon 1 için 54,81, fraksiyon 2 için 30,26, fraksiyon 3 için 51,29, EBRT+BT toplam ortalama rektum D2cc EQD2(3) 61,25, brakiterapi toplam HR CTV D90(Gy)EQD2 ortalama 37,91, brakiterapi toplam tektum D2cc EQD2(3) ortalama 13,52 idi. Sonuç: Jinekolojik tümörler kılavuzlardaki protokole göre tedavi edilmelidir. Erken evre teşhislerin artması, serviks kanserine bağlı ölümlerin önlenmesinde en büyük rolü oynamaktadır. İnopere serviks kanserinde brakiterapinin yeri tartışılmazdır. Hastaya en uygun aplikatör seçilmeli ve tedavi planlamaları bireysel olarak yapılmalıdır. Tedavinin tekrar edilebilirliği için aplikatörün, rektum ve mesanenin pozisyonu her uygulamada kontrol edilmeli, gerekirse yeniden planlama yapılmalıdır. Brakiterapi uyguladığımız tüm hastalarda olmasa bile, uygun hastalarda rektal retraktör kullanmaktayız. Rektal retraktörün klinik sonuçlar ve rektal toksisteyi azalttığı gösterilmiştir.

Anahtar Kelimeler: Serviks kanseri, brakiterapi, rektal retraktör.

Use Of Rectal Retractors With Brachytherapy Applicators In Cervical Cancer: Tertiary Centre Results

Objective:Cervical cancer is the most common gynecological cancer in women worldwide. In the treatment of early stage disease,surgery,advanced stage disease, a multimodal treatment method is applied in the form of a combination of chemotherapy, radiotherapy and surgery.Rectal retractor can be used together with tandem+ovoid, ring,cylinder applicators as intracavitary applicators in the treatment of cervical cancer to determine the posterior vaginal wall and to remove the rectum from the sources.In this study, we aimed to evaluate patient outcomes after the use of rectal retractors in combination with brachytherapy applicators in cervical cancer. Material and Method: The results of 59 patients who were admitted between 2020 and 2024 at the Radiation Oncology clinic of Başakşehir Çam ve Sakura City Hospital, who had cervical cancer and used Dectal retractors together with brachytherapy applicators while being treated with brachytherapy, were retrospectively evaluated.All patients who used tandem+ovoid, ring or cylinder applicator as brachytherapy applicator were included.All of these patients had rectal retractor use. Results: The mean age of the patients was 53, body mass index (bmi) was 27, hemoglobin blood parameters were 13(mina-max; 6.6-15.6), Crp(C-reactive protein) was 13, Wbc (white blood cells) was 8000 MCL. 9 patients had exit during follow-up.The average follow-up period was 24 months.there were relapses in 11 patients. Mean rectal target volumes were 54.81 for fraction 1, 30,26 for fraction 2, 51,29 for fraction 3, EBRT+CT total mean rectal D2cc EQD2(3) 61,25, brachytherapy total HR CTV D90(Gy)EQD2 average 37,91, brachytherapy total tectum D2cc EQD2(3) average 13,52. Conclusion: Gynecological tumors should be treated according to the protocol in the guidelines.The increase in early-stage diagnoses plays the biggest role in preventing deaths due to cervical cancer.The place of brachytherapy in inoperable cervical cancer is indisputable.The most suitable applicator should be selected for the patient and treatment plans should be made individually.For the repeatability of the treatment, the position of the applicator, rectum and bladder should be checked at each application, and if necessary, rescheduling should be performed.We use rectal retractors in appropriate patients, even if not in all patients we perform brachytherapy.Rectal retractor has been shown to reduce rectal toxicity and clinical outcomes.

Keywords: Cervical cancer, brachytherapy, rectal retractor.

S-32 Basit Bir Prosedürden Hayati Bir Tanıya: Tüp Ligasyonu Sonrası Rastlantısal Bilateral Stic

Havva Betül Bacak[1], Enes Serhat Coşkun[1], Süleyman Salman[1]
1 Gazisosmanpaşa Eğitim ve Araştırma Hastanesi

ÖZET

Tüp ligasyonu, yaygın olarak kullanılan güvenilir bir doğum kontrol yöntemi olup, genellikle düşük komplikasyon oranları ile minimal invaziv bir prosedür olarak kabul edilir. Ancak, nadir durumlarda prosedür sırasında rastlantısal malignite tespit edilebilir.

Bu olgu sunumunda, 33 yaşında tüp ligasyonu amacıyla başvuran bir hastada, histopatolojik inceleme sonucu seröz tubal intraepitelyal karsinom (STIC) tespit edilmesi ve sonrasında tamamlayıcı bilateral salpenjektomi uygulanması ele alınmaktadır. Hastanın genetik incelemesinde BRCA mutasyonu saptanmazken, tamamlayıcı cerrahi sonrası ek displazi veya malignite tespit edilmemiştir.

Vaka, tüp ligasyonu sırasında çıkarılan dokuların rutin patolojik incelemesinin önemini vurgulamakta ve tüplerin over kanserlerinin birincil kaynağı olabileceğini gösteren güncel literatür ile uyumludur. Tüplere yönelik farkındalığın artırılması ve tüp ligasyonu sırasında rutin salpenjektomi uygulamalarının değerlendirilmesi, erken tanı ve uygun yönetim açısından kritik bir yaklaşım olabilir.

Anahtar kelimeler: Tüp ligasyonu, Seröz tubal intraepitelyal karsinom (STIC), Rastlantısal malignite

ABSTRACT

Tubal ligation is a widely used, reliable contraceptive method, generally considered a minimally invasive procedure with a low complication rate. However, in rare cases, incidental malignancies may be detected during the procedure.

This case report presents a 33-year-old patient who underwent tubal ligation and was subsequently diagnosed with serous tubal intraepithelial carcinoma (STIC) based on histopathological examination. Following this unexpected finding, the patient underwent a completion bilateral salpingectomy. Genetic analysis revealed no BRCA mutations, and no additional dysplasia or malignancy was identified after the secondary surgery.

This case highlights the importance of routine histopathological examination of tubal specimens obtained during tubal ligation. It also aligns with recent literature suggesting that the fallopian tubes may serve as the primary origin of serous ovarian carcinoma. Increasing awareness of tubal pathology and considering routine salpingectomy during tubal ligation could be crucial for early diagnosis and optimal patient management.

Keywords: Tubal ligation, Serous tubal intraepithelial carcinoma (STIC), Incidental malignancy

GİRİŞ

Tüp ligasyonu, dünya genelinde kadınların kalıcı kontrasepsiyon sağlamak amacıyla tercih ettiği yaygın bir cerrahi yöntemdir. Minimal invaziv bir işlem olması, düşük komplikasyon oranları ve yüksek etkinliği nedeniyle güvenilir bir doğum kontrol yöntemi olarak kabul edilmektedir. Ancak, bu prosedür sırasında nadiren malign patolojiler saptanabilir.

Tübal kanserler, jinekolojik maligniteler arasında oldukça nadir görülmekte olup, tüm jinekolojik kanserlerin yalnızca %0.1-1'ini oluşturmaktadır. Bununla birlikte, son yıllarda yapılan çalışmalar, tübal epitelin seröz tubal intraepitelyal karsinom (STIC) gibi premalign lezyonlara ev sahipliği yapabileceğini ve seröz over kanserlerinin birincil kaynağı olabileceğini göstermektedir. Özellikle BRCA1 ve BRCA2 mutasyonu taşıyan bireylerde tüplerin proflaktik olarak çıkarılması, bu teoriyi destekleyen uygulamalardan biridir.

Literatürde, tüp ligasyonu geçiren hastalarda over kanseri riskinin azaldığını gösteren çalışmalar bulunmakla birlikte, bu prosedür sırasında rastlantısal malignite tespit edilmesi oldukça nadirdir. Ancak, tüplerin rutin histopatolojik incelemesi, olası premalign ve malign değişikliklerin erken tanınmasını sağlayarak hastaların prognozunu olumlu yönde etkileyebilir.

Bu olgu sunumunda, tüp ligasyonu amacıyla başvuran 33 yaşındaki bir hastada, operasyon sonrası histopatolojik inceleme sonucunda seröz intraepitelyal karsinom (in situ karsinom) tespit edilmesi ve sonrasında uygulanan tamamlayıcı cerrahi yönetim ele alınacaktır. Bu vaka, tüp ligasyonu sırasında alınan dokuların patolojik incelemesinin önemini vurgulamakta ve olası klinik yönetim yaklaşımlarına ışık tutmaktadır.

OLGU

Hasta Bilgileri: 33 yaşında kadın hasta, parite 2 (NSD), geçirilmiş operasyon öyküsü bulunmamakta, epilepsi tanısı mevcut. Ailede malignite öyküsü saptanmayan hasta, kadın doğum polikliniğine tüp ligasyonu istemiyle başvurdu.

Uygulanan İşlem: Hastaya, gerekli onamlar alındıktan sonra laparoskopik tüp ligasyonu uygulandı. Ligasyon sırasında yaklaşık 1 cm'lik tuba segmenti, anastomoz riski nedeniyle eksize edilerek patolojiye gönderildi.

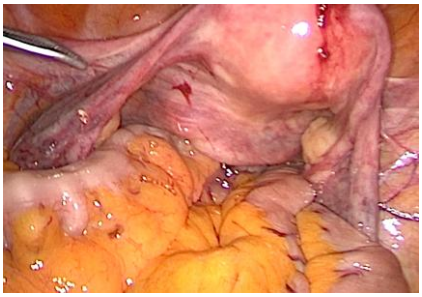

Resim 1: İlk vaka öncesi vakanın tamamen normal görünen uterus ve tuba görüntüsü

Patoloji Sonucu: Hastanın ilk çıkan patoloji sonucu, “sağ ve sol tuba uterinada fokal seröz intraepitelyal (in situ) karsinom” olarak raporlandı. Bunun üzerine hasta, jinekolojik onkoloji merkezine yönlendirildi.

Makroskopi

- 3 adet hazır blok ve hazır lam.

Mikroskopi

- Hazır bloklardan hazırlanan kesitlere ait lamların mikroksopik incelemesinde, bazı örneklerde fokal alanlar da epitelyal stratifikasyon, kompleks papiller mimari, hücrelerde nükleer pleomorfizm, hiperkromazi, belirgin nükleol, N/S oranında artış polarite kaybı, artmış mitotik aktivite izlenmektedir. Örneklerde yoğun koter artefaktı mevcuttur.

Tanı

- Bilateral Tuba Uterina (BTL + Sterilizasyon Biyopsi), Konsültasyon:

- SAĞ VE SOL TUBA UTERİNA (FALLOPİAN TÜPLER) DE FOKAL "SERÖZ İNTRAEPİTELYAL (İNSİTU) KARSİNOM"

İmmünhistokimya

- **P53:** Pozitif (%20-25)
- **Ki67:** %10-15 (+)
- **P16**: Fokal Pozitif (+)
- **WT1:** Negatif (-)

Resim 2: Tüp Ligasyonu sonrası patoloji raporu

Tamamlayıcı Cerrahi: İn situ karsinom tespit edilmesi nedeniyle, hasta tamamlayıcı bilateral salpenjektomi amacıyla tarafımıza yönlendirildi ve operasyon başarıyla gerçekleştirildi.

Makroskopi

1) - Sol tuba uterina: Büyüğü 3x0,8x0,5 cm, küçüğü 0,5x0,5 cm ölçülerinde 2 adet biyopsi materyali.

1A-1C: 6P
1D: 1P
1E: 3P
1F-1I: 8P
9K (-)

2) - Sağ Tuba: Büyüğü 3,5x2x1,5 cm ölçülerinde, küçüğü 3x0,5x0,5 cm boyutunda tuba uterina biyopsi materyali.

2A: 3P
2B-2C: 4P
2D: 3P
2E-2F: 4P
2G-2L: 6P
12K (-)

TOPLAM: 21K (-)

Mikroskopi

- Sağ ve sol tuba uterinaya ait kesitlerde ödemli ve konjesyone doku örnekleri izlenmekted
- Her iki tuba uterina çevresinde basit tipte kistler mevcuttur.
- Displazi ve malignite saptanmamıştır.

İmmünhistokimya

1B , 1C , 2G
- **Ki67:** Normal proliferatif Aktivite (+)
- **P53:** Fokal pozitif (+)

Not-Açıklama

- Mevcut materyalin tamamı incelenmiş olup Displazi, İnsitu ve İnvaziv malignite saptanmamıştır.

Tanı (ICD-O)
0000/0 - Neoplazma rastlanmamıştır.

Tanı

1,2) - Sağ ve Sol Tuba Uterina, Bilateral Tamamlayıcı Salpenjekomi:

- ÖDEMLİ VE KONJESYONE TUBA UTERİNA ÖRNEKLERİ
- BİLATERAL BASİT TİPTE PARATUBAL KİSTLER

Resim 3: Tamamlayıcı salpenjektomi sonrası patoloji raporu

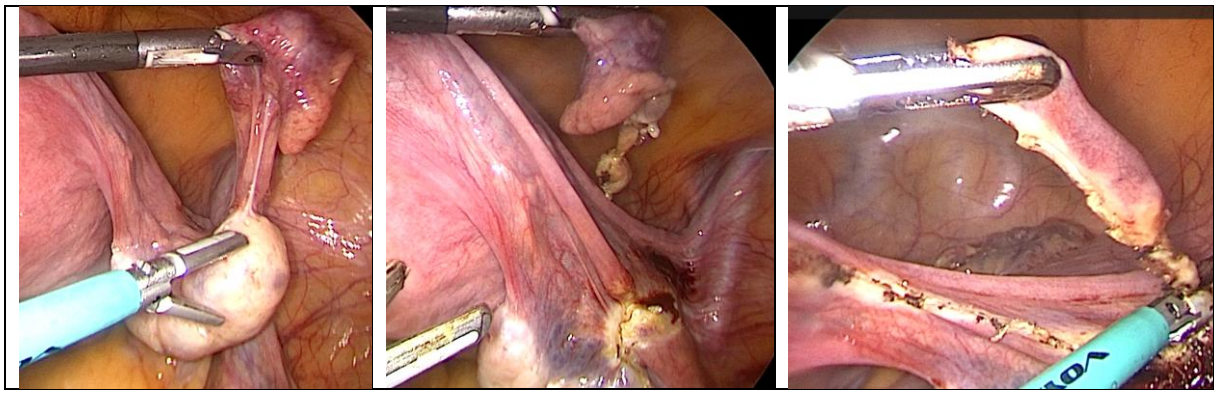

Resim 4: Sağ tuba tamamlayıcı cerrahi, tüm materyaller cerrahi sınırdan uzak kalacak şekilde eksize edildi.

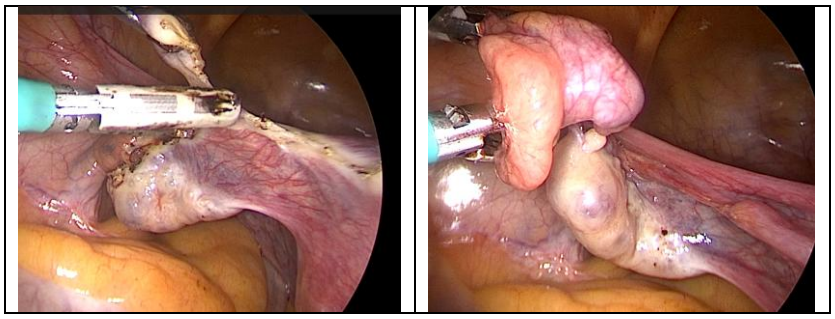

Resim 5: sol tuba tamamlayıcı cerrahi, tüm materyaller cerrahi sınırlardan uzak kalacak şekilde eksize edildi.

Genetik Değerlendirme ve Takip: Tamamlayıcı salpenjektomi sonrası yapılan histopatolojik incelemede displazi veya malignite saptanmadı. Bu nedenle hastaya BRCA gen mutasyonu analizi yapıldı ve mutasyon saptanmadı. Hasta, herhangi bir ek tedavi gereksinimi olmadan yıllık takip programına alındı.

TARTIŞMA VE SONUÇ

Tübal ligasyon, kalıcı doğum kontrolü sağlamak için yaygın olarak kullanılan güvenli ve etkili bir cerrahi yöntemdir. Ancak, bu prosedür sırasında alınan tüp dokularında nadiren premalign ve malign lezyonlar saptanabilmektedir. Bu olgu, rastlantısal olarak tespit edilen seröz intraepitelyal (in situ) karsinomun önemini vurgulamaktadır.

Tübal Seröz Karsinom ve Önemi

Seröz intraepitelyal karsinom (STIC), seröz over kanserlerinin öncüsü olarak kabul edilmekte ve özellikle yüksek dereceli seröz karsinom (HGSC) ile ilişkilendirilmektedir. Son yıllarda yapılan çalışmalar, birçok over kanserinin aslında fallop tüplerinden kaynaklandığını göstermektedir. Özellikle BRCA1 ve BRCA2 mutasyonu taşıyan bireylerde tüplerin proflaktik olarak çıkarılması önerilmektedir. Ancak, bu vakada BRCA mutasyonu saptanmamış olması, tüm STIC olgularının genetik yatkınlıkla ilişkili olmadığını göstermektedir.

Tübal Patolojilerin Yönetimi

Bu vaka, tüp ligasyonu gibi benign amaçlı cerrahi prosedürlerde alınan dokuların patolojik incelemesinin önemini ortaya koymaktadır. Literatürde, tüp ligasyonu sonrası rastlantısal tübal malignite saptanan vakalar oldukça nadirdir. Ancak, özellikle histerektomi veya proflaktik salpenjektomi uygulanan hastalarda, tüplerde premalign ve malign değişiklikler görülebilmektedir.

STIC tanısı alan hastalar için standart yönetim henüz netlik kazanmamış olsa da, birçok merkezde tamamlayıcı bilateral salpenjektomi önerilmektedir. Olgumuzda da bu yaklaşım benimsenmiş, tamamlayıcı cerrahi sonrası ek displazi veya malignite saptanmamıştır. Günümüzde, STIC tanısı alan hastalar için optimal takip yöntemi konusunda kesin bir protokol bulunmamakla birlikte, hastamızda olduğu gibi yıllık takip önerilmektedir.

Bu Olgu Neden Önemlidir?

1. Rastlantısal malignite tespiti: Hastada herhangi bir klinik bulgu veya aile öyküsü olmamasına rağmen STIC tespit edilmiştir.
2. Tüplere Yönelik Artan Farkındalık: Over kanserlerinin birincil kaynağı olarak tüplerin rolü giderek daha fazla vurgulanmaktadır.
3. Patolojik incelemenin önemi: Tüp ligasyonu sırasında eksize edilen küçük dokuların bile rutin olarak incelenmesi, erken tanı açısından kritik olabilir.

Sonuç ve Öneriler

- Tüp ligasyonu sırasında çıkarılan tüp segmentlerinin patolojik incelemesi ihmal edilmemelidir.
- STIC tanısı alan hastalarda tamamlayıcı bilateral salpenjektomi önerilmeli ve ileri yönetim için onkolojik değerlendirme yapılmalıdır.
- BRCA mutasyon testi negatif olsa bile, bu tür hastalar yıllık takip programına alınmalıdır.
- Tübal kanserlerin önemi göz önüne alındığında, tüp ligasyonu istemi olan hastalarda rutin salpenjektomi uygulamalarının artırılması önerilebilir.

Sonuç olarak:

Bu olgu, rutin tüp ligasyonu sırasında alınan dokuların histopatolojik incelemesinin, rastlantısal olarak premalign ve malign lezyonların tespit edilmesini sağlayabileceğini göstermektedir. Bu nedenle, benzer prosedürler sırasında çıkarılan dokuların dikkatli değerlendirilmesi, erken tanı ve uygun yönetim açısından kritik öneme sahiptir.

KAYNAKÇA

1. Ömeroğlu E, Ünlü Y, Uğur Kılınç AN, Günler T, Günenc O. Histopathologic and Preneoplastic Changes in Tubal Ligation Materials. *Medicina (Kaunas)*. 2023;59(12):2117. Published 2023 Dec 4. doi:10.3390/medicina59122117
2. Kotsopoulos J, Narod SA. Prophylactic salpingectomy for the prevention of ovarian cancer: Who should we target?. *Int J Cancer*. 2020;147(5):1245-1251. doi:10.1002/ijc.32916
3. Balsarkar G. Opportunistic Salpingectomy as an Ovarian Cancer Primary Prevention Strategy. *J Obstet Gynaecol India*. 2017;67(4):243-246. doi:10.1007/s13224-017-0998-z
4. Hanley GE, McAlpine JN, Kwon JS, Mitchell G. Opportunistic salpingectomy for ovarian cancer prevention. *Gynecol Oncol Res Pract*. 2015;2:5. Published 2015 Sep 17. doi:10.1186/s40661-015-0014-1
5. Shipp A, Torres WI. An Incidental Fallopian Tube Focal Serous Tubal Intraepithelial Lesion (STIL) Discovered on a Postoperative Pathology Report Following Hysterectomy and Salpingectomy: A Case Report. *Cureus*. 2024;16(5):e60992. Published 2024 May 24. doi:10.7759/cureus.60992
6. Garcia GL, Orellana T, Gorecki G, et al. Aged and BRCA mutated stromal cells drive epithelial cell transformation. *Cancer Discov*. Published online March 14, 2025. doi:10.1158/2159-8290.CD-24-0805

S-33 Tüp Ligasyonu Sonrası Adenomatoid Tümör: Bir Olgu Sunumu

Addule Serhanoğlu Seçen[1]
1 Sbü Van Eğitim ve Araştırma Hastanesi

ÖZET Kadın doğum pratiğinde, tüp ligasyonu kontrasepsiyon amacıyla yaygın bir uygulamadır. Ancak bu prosedür sırasında tesadüfen tespit edilen adenomatoid tümörler nadiren karşılaşılan bir durumdur. Bu çalışmada, 34 yaşında, gravide 3 parite 3, vajinal doğum öyküsü olan ve jinekolojik malignite öyküsü bulunmayan bir hasta sunulmuştur. Hasta, kontrasepsiyon istemiyle başvurduktan sonra laparaskopik tüp ligasyonu yapılmış ve eksize edilen sağ tuba uterina segmentinin patolojik incelemesi sonucunda adenomatoid tümör tespit edilmiştir. Yapılan immünohistokimyasal incelemede pank-1, kairetinin d240, wt1 ve cd34 marker'ları pozitif bulunmuştur. Bu vaka, tüp ligasyonu sırasında nadiren karşılaşılan adenomatoid tümörlerin klinik yönetimini tartışmaktadır. Adenomatoid tümörler, genellikle benign karakterli olup, patolojik inceleme ve izlem ile yönetilmektedir.

Anahtar Kelimeler: Tüp ligasyonu, adenomatoid tümör, kontrasepsiyon, immünohistokimya, laparoskopi.

Tubal Ligation And Adenomatoid Tumor: A Case Report

ABSTRACTTubal ligation is a common procedure in obstetrics and gynecology for contraception. However, adenoma-toid tumors detected incidentally during this procedure are a rarely encountered condition. In this study, a 34-year-old patient with a history of 3 pregnancies, 3 deliveries, and vaginal births, and no history of gynecological malignancy is presented. After the patient presented for contraception, laparoscopic tubal ligation was performed, and pathological examination of the excised tubal segment revealed an adenoma-toid tumor. Immunohistochemical analysis showed positivity for PANK-1, D240, WT1, and CD34 markers. This case discusses the clinical management of adenoma-toid tumors, which are rarely encountered during tubal ligation. Adenoma-toid tumors are generally benign in nature and are managed through pathological examination and follow-up.

Keywords: Tubal ligation, adenomatous tumor, contraception, immunohistochemistry, laparoscopy.

S-34 Postmenopozal Kanama Ile Prezente Olan Yeni Tanı Metastatik Meme Kanseri: Nadir Bir Olgu Sunumu

Neçirvan Çağdaş Çaltek[1], Başak Özge Kayan[1]
1 Başakşehir Çam ve Sakura Şehir Hastanesi

Amaç: Meme kanseri, dünya genelinde kadınlar arasında en yaygın malignite olup, kanserle ilişkili ölümlerin önde gelen nedenidir. Erken tanı ile küratif tedavi edilebilmektedir. Hastalık genellikle meme veya aksiller bölgede bir lezyon ile kendini gösterirken, metastatik meme kanserinin ilk belirtisi olarak postmenopozal kanama son derece nadirdir. Serviks metastazları oldukça nadir olup, klinik olarak primer serviks kanserini taklit edebilir ve yanlış tanıya yol açabilir. Yöntem: İlk belirti olarak postmenopozal kanama ile başvuran, meme kanserinin servikal metastazı olgusunu sunmaktayız. Bulgular: İki aydır postmenopozal kanama şikâyeti olan 61 yaşındaki kadın hastanın yapılan incelemelerinde, insan papilloma virüsü (HPV) testi negatif ve ThinPrep sitolojik inceleme sonuçları normaldi. Yapılan bimanuel vajinal tuşede serviks sert, sağ vajinal fornikste nodülarite ve sol parametrium tutulumu saptandı. Transvajinal ultrasonografide, endometrium ve endoservikal kanal ince ve düzenli iken, servikste kitle imajı yoktu. Ancak transabdominal ultrasonografide, sol böbrekte grade 3 hidronefroz izlendi. Bu bulgular doğrultusunda en az evre IIIB serviks kanseri ön tanısı ile endometrial ve servikal biyopsiler alındı. Pozitron emisyon tomografi-bilgisayarlı tomografi (PET-CT) ve manyetik rezonans görüntüleme (MRI) tetkiklerinde, sağ memede hipermetabolik bir lezyon, FDG-tutulumu gösteren aksiller lenf nodu, peritonitis karsinomatosa ve batın içi serbest sıvı saptandı. Servikste kitle imajı izlenmedi. Histopatolojik incelemede, servikal biyopsi örneğinde invaziv lobüler karsinom metastazı saptandı. Multidisipliner tümör konseyinde ileri evre meme kanseri tanısı konularak palbosiklib ve letrozol ile neoadjuvan kemoterapi başlandı. İnvaziv lobüler karsinomun en sık metastaz yaptığı bölgeler adrenal bezler, kemik iliği, gastrointestinal sistem ve genitoüriner organlardır. Meme kanserine bağlı genital sistem metastazları içinde over en sık tutulan bölge olmakla birlikte, servikal metastaz son derece nadirdir. Bimanuel vajinal muayene dâhil olmak üzere kapsamlı bir jinekolojik değerlendirme, zamanında tanı ve uygun tedavi için kritik öneme sahiptir. Sonuç: Diğer organlardan köken alan servikal metastazlar, klinik olarak primer serviks kanseri taklit edebilir. Postmenopozal kanama ile başvuran hastalarda geniş kapsamlı bir ayırıcı tanı yapılması büyük önem taşımaktadır. Biyopsi ve histopatolojik analiz dâhil olmak üzere kapsamlı bir jinekolojik değerlendirme, doğru tanının konulması ve uygun tedavi planlamasının yapılabilmesi açısından hayati önem taşımaktadır.

Anahtar Kelimeler: meme kanseri, metastatik serviks kanseri, postmenopozal kanama

Postmenopausal Bleeding As The First Sign Of Metastatic Breast Cancer: A Rare Case Report

Objectives: Breast cancer is the most prevalent malignancy and a leading cause of cancer-related mortality among women worldwide. When detected early, it can be curatively treated. The disease typically presents with a breast or axillary lesion; however, postmenopausal bleeding as an initial symptom of metastatic breast cancer is rare. Metastases to the cervix are exceptionally rare and can clinically mimic primary cervical cancer, potentially leading to misdiagnosis. Methods: We present a rare case of cervical metastasis from breast cancer, manifesting as postmenopausal bleeding. Results: A 61-year-old female presented with a two-month history of postmenopausal bleeding. She tested negative for human papillomavirus (HPV), and her ThinPrep cytology results were normal. Gynecological examination revealed a firm cervix, nodularity in the right vaginal fornix, and left parametrial involvement. Transvaginal ultrasound showed a thin, regular endometrium and endocervical canal, with no cervical mass. However, the transabdominal ultrasound revealed grade 3 hydronephrosis in the left kidney. A preliminary diagnosis of at least stage IIIB cervical cancer was considered, and biopsies were taken. Further imaging with PET-CT and MRI showed a hypermetabolic lesion in the right breast, an FDG-avid axillary lymph node, and peritoneal carcinomatosis. Histopathology confirmed invasive lobular carcinoma metastasis in the cervix. Following a multidisciplinary oncology board evaluation, the patient was diagnosed with advanced-stage breast cancer and received neoadjuvant chemotherapy with palbociclib and letrozole. While the ovary is the most common site of genital tract metastasis from breast cancer, cervical metastasis is exceptionally rare. A thorough gynecological examination, including a bimanual vaginal exam, is essential for timely diagnosis and management. Conclusion: Cervical metastases from other malignancies can closely resemble primary cervical cancer, highlighting the importance of a broad differential diagnosis in patients with uterine bleeding. In cases of postmenopausal bleeding, a comprehensive gynecological evaluation, including biopsy and histopathological analysis, is essential for accurate diagnosis and appropriate treatment planning.

Keywords: breast cancer, metastatic cervical cancer, postmenopausal bleeding

S-36 Osteoporoz Tanısı Alan Menopoz Çağındaki Kadınlarda İleri Glikasyon Son Ürünlerinin Artış Seviyesinin Araştırılması

Emir Demirtaş[1]
1 Bakırköy Sadi Konuk Eğitim ve Araştırma Hastanesi

Amaç: Osteoporoz tanısı alan menopoz çağındaki kadınlarda ileri glikasyon son ürünlerinin artış seviyesinin araştırılmasıdır.

Gereç ve yöntem: Osteoporoz tanısı alan hastalarda osteoporoz şiddeti ve AGE (İleri glikasyon son ürünü) seviyeleri arasındaki korelasyon değerlendirilmiştir. Çalışmaya katılacak birey sayısı; dahil edilme ve dahil edilmeme kriterleri dikkate alınarak seçilen 24 osteoporozu olan hasta (vaka grubu) ve 20 tane osteoporozu olmayan hasta (kontrol grubu) olmak üzere toplamda 44 hasta olarak belirlenmiştir. Hastalar poliklinikte muayene edilip osteoporoz tanısı aldıktan sonra hastaların boy, kilo, bel çevre ölçümü, kalça ölçümü, tansiyon arteryel ölçümü alınarak özgeçmişi değerlendirildi. İki grupta DXA (Dual enerji X-ray absorbsiyometrisi) ve AGE düzeyleri bakılmıştır. Hastalardan venöz kan örneği alınarak Şişli Hamidiye Etfal Hastanesi Biyokimya Laboratuarı'nda çalışılmıştır, separatör jel içeren biyokimya tüpüne kan alındı ve hastanemiz biyokimya laboratuvarına gönderilerek çalıştırıldı.

Bulgular: Osteoporoz tanısı için roc eğrisi kullanılarak belirlenen AGE cut-off değeri 392,1 ng/ml dir.

Osteoporoz olan hastaların yaş, son adetten sonra geçen süre, D vitamini, femur boynu bölgesi t skoru, L1-L4 bölgesi t skoru osteoporoz olmayan hastalara göre istatistiksel olarak anlamlı yüksek; kalsiyum, AGEs ortalaması istatistiksel olarak anlamlı düşüktü (p<0,001 p<0,001 p=0,019 p<0,001p<0,001 p=0,023 p<0,001).

AGEs tüm hastalarda yaş, menopoz süresi, femur boynu bölgesi t skoru, L1-L4 bölgesi t skoru ile, osteoporoz olmayan grupta yaş, menopoz süresi düzeyi ile istatistiksel olarak anlamlı ilişkili saptandı (p 0,001, p 0,003).

Osteoporoz olan grupta AGEs düzeyi ile değerlendirilen parametreler arasında istatistiksel olarak anlamlı fark saptanmadı.

AGEs düzeyini belirlemek için tek değişkenli analizde alfa anlamlılık düzeyi p<0,250 olan değişkenlerden oluşturulan modelde kalsiyum düzeyi ve osteoporoz varlığı en anlamlı faktör olarak saptandı (p=0,034 p<0,001).

Sonuç: Osteoporozu olan menopoz dönemindeki hastalarda AGE seviyesi yüksek bulundu.

Anahtar kelime: Postmenopozal osteoporoz, AGE, DXA, KMY (Kemik mineral yoğunluğu)

Aim: The aim of this study was to investigate the level of increase in advanced glycation end-products in women with menopausal age diagnosed with osteoporosis.

Materials and Methods: In this study, we evaluated the correlation between the severity of osteoporosis and AGE levels in patients diagnosed with osteoporosis . Number of individual sparticipating in the study; A total of 44 patients (24 patients with osteoporosis) and 20 patients with no osteoporosis (control group) were selected according to the inclusion and exclusion criteria. The patients were examined in the outpatient clinic and after the diagnosis of osteoporosis, height, weight, waist circumference measurement, hip measurement, blood pressure arterial measurements were taken and their personel history was evaluated. In both groups DXA and AGE levels were examined. A venous blood sample was collected from the patients and studied in the Biochemistry Laboratory of the Hamidiye Etfal Hospital in Şişli. Biochemistry tube containing a separator gel was taken and the blood was sent to the biochemical laboratory of our hospital.

Results: The cut-off value of AGE using roc curve for diagnosis of osteoporosis is 392.1 ng / ml.

The age of the patients with osteoporosis , menopause duration, vitamin D, femur neck region t score, L1-L4 region t score was statistically higher than the patients with out osteoporosis; calcium and AGEs mean were significantly lower (p <0.001 p <0.001 p = 0.019 p <0.001p <0.001 p = 0.023 p <0.001).

AGEs; age, menopause duration, femoral neck region t score, L1-L4 region score in all patients; There was a statistically significant correlation between age and menopause duration in the group with out osteoporosis (p 0.001, p 0.003).

There was no statistically significant difference between the parameters evaluated with AGEs level in the osteoporosis group.

In the univariate analysis, the level of calcium and the presence of osteoporosis were found to be the most significant factor (p = 0,034 p <0,001).

Conclusion: İn our study menopausal patients with osteoporosis, AGE levels were found to be high.

Keywords: Postmenopausal osteoporosis, AGE, DXA, BMD

GİRİŞ

Osteoporoz en sık görülen metabolik kemik hastalığıdır [1]. Osteoporoz, düşük kemik kütlesi ve kemik dokusunun mikro-mimarisinin bozulması sonucunda kemik kırılabilirliğinde ve kırık eğiliminde artışla sonuçlanan progresif bir metabolik kemik hastalığıdır [2]. Osteoporoza bağlı kırılmaların öngörülmesinde ve uygulanacak tedavi etkinliğinin anlaşılmasında kemik yapım ve yıkım göstergelerinin ölçülmesi önemlidir [3]. Osteoporoz tanısı KMY'nin ölçülmesi ya da düşük travmalı bir kırık gelişmesi ile konur. Osteoporoz tanısı için önerilen, KMY'nin DXA yöntemi ile ölçülmesidir. Postmenopozal osteoporoz tanısı Dünya Sağlık Örgütünün kriterlerine göre ; kemik mineral yoğunluğunun genç-erişkin referans popülasyon ortalamasının 2.5 SD (standart deviasyon) ya da daha fazla altında olması ve T skorunun -2,5 ya da daha düşük olmasıyla konulur [4]. Son çalışmalar, oksidatif stres ve ileri glikasyon son ürünleri olarak bilinen kollajen modifikasyonlarını içeren postmenopozal osteoporoz patofizyoloji

mekanizmalarının daha eksiksiz bir resmini sağlamaya başlamıştır. AGE'ler bozulmuş kemik materyali kalitesi ile ilişkilidir [56]. Oksidatif stres, AGE'lerin oluşumunu teşvik eder, normal enzimatik olarak oluşmuş çapraz bağlanmayı inhibe eder ve kollajen yapısını bozabilir, böylece kırılma direncini azaltır [7]. Özellikle, oksidatif stres ve AGE'lerle ilişkili postmenopozal osteoporoz mekanizmalarını şiddetlendirebilecek çoklu pozitif geri besleme döngüleri vardır [8].

DXA (Dual X-ışını absorbsiometrisi) kemik mineral yoğunluğunun ölçümü icin en yaygın kullanılan metoddur. DXA'nın en önemli dezavantajı, çekim tekniğine ve alet kalibrasyonuna bağlı çekim hataları olabilmesidir. Ölçüm sırasında maruz kalınan radyasyon miktarı çok düşüktür. Dünya Sağlık Örgütü ve IOF (International osteoporosis foundation) tarafından osteoporoz tanısında bu tekniğin referans teknoloji olarak seçilmesi önerilmektedir [9].

AGE (ileri glikasyon son ürünü) ; proteinler, lipoproteinler veya nükleik asitlerin serbest amino grupları ile indirgeyici şekerlerin karbonil gruplarının non-enzimatik glikasyonu sonucu oluşan heterojen bileşiktir [10]. AGE, fizyolojik koşullar altında oluşmakta ve biyolojik yaşın artmasıyla birlikte oluşumu artmaktadır [11]. AGE oluşumu normal şartlarda yavaş işleyen bir süreçtir, ancak diyabet başta olmak üzere hiperglisemide, aterosklerozda, inflamasyonda, böbrek yetmezliğinde ve Alzheimer gibi nörodejeneratif hastalıklarda oluşumu ve birikimi hızlanmaktadır. AGE'ler primer etkilerinin çoğunu kollajen, lens kristalleri gibi uzun ömürlü proteinler üzerinde gösterdiklerinden yaşlanma sürecine de katkıda bulunurlar [12].

İnsanlarda, nonspesifik Enzyme Linked Immuno Sorbent Assay (ELİSA) yöntemiyle ölçülen dolaşımdaki AGE'lerin yaklaşık %10'unun dışarıdan alınan AGE'lerin emilimi sonucu olduğu tahmin edilmektedir [13].

Kemikteki kolajen molekülleri son derece uzun bir ömre sahiptir ve bu da AGE

modifikasyonuna karşı duyarlı olmalarını sağlar. Bu nedenle, AGE'lerin kemik dokusunda oluşumu ve birikmesinin, kemik dokusu kalitesinin bozulmasına neden olabileceği (örneğin, artan sertlik) varsayılabilir. Bu aynı zamanda bozulmuş hücre çoğalmasının ve hücrelerin fonksiyonel değişimlerinin gelişmesinin bir nedeni olabilir. AGE'ler, AGE'lerin veya bilinen proenflamatuar moleküllerin daha yoğun şekilde eksprese edilen RAGE (ileri glikasyon son ürün reseptörleri) 'ye bağlanması ile indüklenen, osteoklastlar ve osteoblastlar aktivasyonu yoluyla NF-kB (Nükleer faktör-kB)'nin aktivasyonunda bozulmuş kemik remodelingine özellikle katkıda bulunabilir [14].

MATERYAL VE METOT

Bu çalışmada osteoporoz tanısı alan hastalarda osteoporoz şiddeti ve AGE seviyeleri arasındaki korelasyon değerlendirilmiştir. Çalışmaya katılacak birey sayısı; dahil edilme ve dahil edilmeme kriterleri dikkate alınarak seçilen 44 hastası olarak belirlenmiştir. 51 yaş üstü osteoporoz tanısı almış, beden kitle indeksi < 30 olan, steroid ve hormon replasman tedavisi almamış, diyabeti, kronik hastalığı ve hiperlipidemisi olmayan hastalar çalışmaya dahil edilmiştir ve vaka grubu olarak belirlenmiştir. 51 yaş üstü osteoporoz tanısı almamış, eden kitle indeksi < 30 olan, steroid ve hormon replasman tedavisi almamış, diyabeti, kronik hastalığı ve

hiperlipidemisi olmayan hastalar ise kontrol grubu olarak belirlenmiştir. İki grupta DXA ve AGE düzeyleri bakılmıştır.

Plazma örnekleri Human Advanced glycation end products (AGEs) ELISA Kit (Cat No. 201-12-0004 sunred02.en.ec21.com) double-antibody sandwich tekniği kullanılarak hesaplama yapıldı.

İstatistiksel analiz için SPSS 15.0 for Windows programı kullanıldı. Tanımlayıcı istatistikler; kategorik değişkenler için sayı ve yüzde, sayısal değişkenler için ortalama, standart sapma, minumum, maksimum, ortanca değer olarak verildi.

Sayısal değişkenlerin karşılaştırmaları, normal dağılım koşulu sağlanmadığından bağımsız iki grupta Mann Whitney U testi ile yapıldı. Gruplarda oranların karşılaştırılması Ki Kare Analizi ile yapıldı. Sayısal değişkenler arasındaki ilişkiler parametrik test koşulu sağlanmadığından Spearman Korelasyon Analizi ile yapıldı. Kesim değeri incelemesi ROC Curve Analizi ile incelendi. İstatistiksel alfa anlamlılık seviyesi $p<0,05$ olarak kabul edildi.

BULGULAR

Osteoporoz olan hastaların yaş, son adetten sonra geçen süre, D vitamini, femur boynu bölgesi t skoru, L1-L4 bölgesi t skoru ve AGEs ortalaması osteoporoz olmayan hastalara göre istatistiksel olarak anlamlı yüksek ; kalsiyum istatistiksel olarak anlamlı düşüktü ($p<0,001$ $p<0,001$ $p=0,019$ $p<0,001$$p<0,001$ $p<0,001$ $p=0,023$).

Tablo 1. Hasta ve kontrol gruplarının genel özellikleri

	Osteoporoz						
	Var (n=24)			**Yok (n=20)**			
	Ort.±SD	Min-Maks	Median	Ort.±SD	Min-Maks	Median	p
Yaş	64,0±4,0	59-74	63	57,1±4,6	53-69	55	<0,001
Menopoz süresi (yıl)	13,7±5,2	6-27	12	5,8±4,6	1-18	5	<0,001
TSH (mlU/L)	2,16±1,59	0,43-8,24	1,79	2,46±1,95	0,52-7,7	1,98	0,759
PTH (pg/mL)	60,8±39,3	11,9-164,5	52,5	55,7±20,4	27,9-104,6	47,8	0,777
HBA1C (%)	5,46±0,28	4,9-6,1	5,4	5,49±0,31	5-6	5,6	0,801
Kreatinin (mg/dl)	0,66±0,10	0,49-1,02	0,65	0,68±0,12	0,54-1	0,66	0,547
D VİT (ug/L)	29,8±11,9	11,9-58,7	28,8	21,3±9,0	5-35,2	22,9	0,019
KALSİYUM (mg/dl)	9,4±0,5	7,6-10,1	9,41	9,6±0,4	8,36-9,9	9,72	0,023
FEMUR (g/cm2)	-2,11±0,44	-2,9--1,3	-2,1	-0,48±0,46	-0,9-0,6	-0,7	<0,001
L1-L4 (g/cm2)	-2,67±0,40	-3,2--1,7	-2,7	0,05±0,95	-0,9-1,9	-0,45	<0,001
AGEs (ng/ml)	743,6±438,4	349-1425,2	481,18	367,8±28,6	315,9-397,1	381,3	<0,001

AGEs tüm hastalarda yaş, menopoz süresi, femur boynu bölgesi t skoru, L1-L4 bölgesi t skoru ile, osteoporoz olmayan grupta yaş, menopoz süresi düzeyi ile istatistiksel olarak anlamlı ilişkili saptandı (p 0,001, p 0,003)

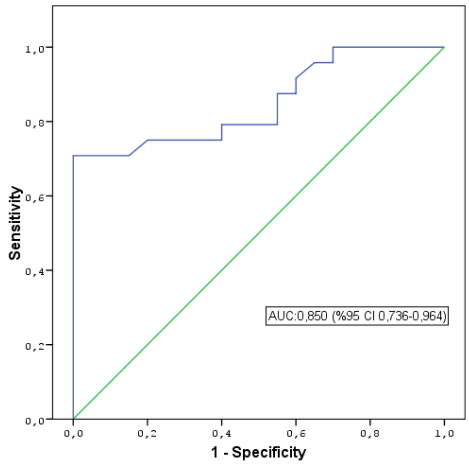

Grafik 1: Age nin sensitivite ve spesifite grafiği

Coordinates of the Curve		
Test Result Variable(s): AGE (ng/ml)		
Positive if Greater Thanor Equal To(a)	Sensitivity	Specificity
390,1	0,750	0,650
390,8	0,750	0,700
392,1	**0,750**	**0,750**
393,0	0,750	0,800
394,4	0,708	0,850
396,0	0,708	0,900
396,8	0,708	0,950
406,4	0,708	1,000

Tablo 2. Roc eğrisine göre hesaplanan cut-off değeri

Yukarıdaki tabloda osteoprooz tanısı için belirlenen AGE cut-off değeri 392,1 ng/ml dir.

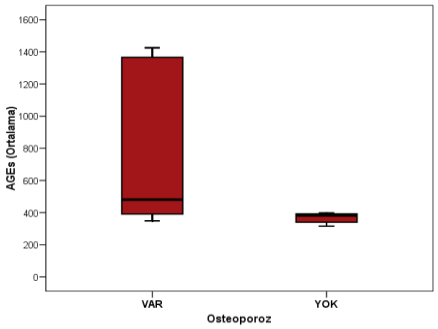

Grafik 2: AGEs nin osteoporoz ile ilişkisi

TARTIŞMA

KMY ölçümü uzun bir süreçte meydana gelen değişiklikleri göstermekte iken biyokimyasal belirteçler kemiğin aktif durumunu yansıtmaktadır. AGEs KMY değerlendirilmesinde son yıllarda araştırılmakta olup, osteoporozun teşhisinde ve tedavisinin takibinde kullanılabilecek biyokimyasal bir belirteç olarak ön plana çıkmaktadır. Ancak biyokimyasal belirteçlerin bir çok değişkenden etklendiği göz önünde bulundurulmalıdır.

Çalışmamızda, osteoporozu olan ve olmayan postmenopozal kadınlarda KMY nin yanı sıra kemiklerde metabolik durumu yansıtan kalsiyum, PTH, 25-OH vit D3, TSH düzeyleri ve AGEs değeri ölçüldü. Osteoporoz tanısı alan hastalarla osteoporoz tanısı almayan hastaların değerleri karşılaştırıldı.

Literatürde AGE sisteminin postmeopozal osteoporozdaki rolünü araştıran çalışmalar kısıtlıdır. Ayrıca ileri glikasyon son ürünlerinin osteoporozu olmayan postmenopozal sağlıklı kadınlardaki seviyelerine ilişkin bilgi eksikliği de menopoz sonrası osteoporoz patogenezi ve kemik yeniden yapılandırma sistemi konusunda verilerin sınırlı olmasına yol açmaktadır.

Bu çalışmada menopoz çağındaki kadınlarda ileri glikasyon son ürünlerinin kandaki seviyesinin araştırılarak osteoporozun şiddetinin değerlendirilmesinde AGEs'lerin marker olarak kullanılabilirliğini göstermeye çalıştık.

Deng-ho ve ark. araştırmasında osteoporoz veya osteopeni hastalarının periferik dolaşımında artan AGE seviyelerini gösterdi ve serum AGE düzeyi kemik yoğunluğu kaybının ciddiyeti ile ilişkiliydi. Yaş için ayarlama yapıldıktan sonra, yüksek serum AGE seviyesi lomber T skoru ile ilgili 3.51 kat osteopeni riski taşıyordu. Bu nedenle serum AGE düzeyleri osteoporozun ilerlemesi için önemli bir bağımsız risk biyolojik belirleyicisi olduğu bulunmuş [15].

Thomas ve ark. postmenopozal osteoporoz ile ilişkili ileri glikasyon son ürünü kollajen modifikasyonları ve klinik kırıklara yol açan hem kemik yapısını hem de kemik materyalini olumsuz yönde etkileyebilecek mekanizmalar ile ilgili yaptığı derlemede osteoporotik kemikte AGE'lerin artan varlığı hem klinik örneklerde hem de hayvan modellerinin kemiklerinde bulunduğu tespit edilmiş. Pentosidin içeriği cinsinden ölçülen AGE içeriğinin, insan hastalarda kalça kırığı oluşumu ile ilişkilendirmişler. Hem AGE hem de reaktif oksijen radikallerinin menopozdan sonra arttığı tespit edildiğinden, AGE'lerde görülen artış östrojen tükenmesinden kaynaklanan oksidatif strese bağlı olabileceği düşünülmüş [8].

Saito ve ark. yaptığı çalışmada pentosidin'in kontrollerde yüksek mineralli yaşlı kemiklerde biriktiğini varsaymak mantıklıdır çünkü enzimatik olmayan glikasyon veya oksidasyon kendiliğinden doku olgunlaşması ve yaşlanma ile meydana gelir. Net olan, Pentosidin oluşumunda bir aşamada oksidasyon reaksiyonlarının gerekli olduğudur. Bu nedenle, Pentosidin bir glikozidasyon ürünü olarak kabul edilir. Sonuç olarak düşük mineralli kemikteki pentosidin içeriği ($p<0.0001$) ve lizin-hidroksilasyonunun ($p<0.0001$) kırık vakalarında kontrollerden anlamlı olarak daha yüksek bulunmuş [16].

Yukarıdaki çalışmalarda da görüldüğü üzere östrojen eksikliği ve oksidatif stresin etkilemesi ile yavaş turnover ı olan dokularda AGE birikimi oluşmakta. Bizim çalışmamızda osteoporozu olan ve osteoporozu olmayan hastalarda AGE seviyesini karşılaştırdığımızda diğer çalışmalarda olduğu gibi osteoporozu olan hastalarda yüksek tespit edilmiştir.

Saito ve ark. yaptığı çalışmada kalça kırığı olan hastalarda spesifik olarak pentosidin yüksekliği görülmüş. Bizim çalışmamızda spesifik bir AGE türü çalışılmadığı için osteoporozu olan menopozlu hastalarda genel yükseklik tespit edildi.

SONUÇ

Çalışmamızda 51 yaş üstü menopoz döneminde olan 44 tane hastanın 24 tanesi osteoporoz tanısı almış ve 20 tanesi osteoporoz tanısı almamış hastalardan oluşmaktadır. Her iki grup incelendiğinde TSH, PTH, HBa1C, kreatinin ve ek hastalık açısından anlamlı fark

yoktu. Çalışmamıza katılan hasta ve kontrol grubundaki kişiler daha önce HRT almamış, steroid ilaç kullanmamış, diyabeti ve kronik hastalığı olmayan, BMI 30 un altında olan hastalardan oluşmaktaydı.

Hasta ve kontrol grubundaki hastaların AGE seviyeleri karşılaştırıldığında osteoporozu olan grubun AGE seviyesinin yüksekliği istatistiksel olarak anlamlı saptandı (<0,001). Sonuç olarak osteoporozu olan hastalarda AGE seviyesi yükselir fakat bu yükselme osteoporoz şiddetini ve osteoporozun olduğu vücut bölgesini tespit etmemektedir. Bu sonuçlar değerlendirildiğinde bizim çalışmamızda elde edilen cut-off değerini osteoporozu var/yok şeklinde tespit etmektedir.

DXA ile belirlenen KMY deki azalmanın hangi kemik bölgesinden başladığını tespit edebilmek için örneklem büyüklüğü artırılmış lomber ve femur boynu bölgeleri için daha spesifik AGE ürünleri kullanılarak çok merkezli daha fazla çalışma ile daha güvenilir sonuçlar elde edilebilir.

KAYNAKLAR

1. Nisa Çetin Kargın KM. Osteoporoza Genel Yaklaşım. 2016:95-102.
2. Cosman F, De Beur SJ, Leboff MS, et al. Clinician's Guide to Prevention and Treatment of Osteoporosis. doi:10.1007/s00198-014-2794-2
3. Arnaud CD. Osteoporosis: using "bone markers" for diagnosis and monitoring. *Geriatrics*. 1996;51(4):24-30. http://www.ncbi.nlm.nih.gov/pubmed/8626075. Accessed March 30, 2019.
4. Kilavuzu T. *OSTEOPOROZ ve METABOLİK KEMİK HASTALIKLARI TANI ve TEDAVİ KILAVUZU - TÜRKİYE ENDOKRİNOLOJİ ve METABOLİZMA DERNEĞİ*.; 2016.
5. Nakano M, Nakamura Y, Suzuki T, et al. Pentosidine and carboxymethyl-lysine associate differently with prevalent osteoporotic vertebral fracture and various bone markers. *Sci Rep*. 2020;10(1). doi:10.1038/s41598-020-78993-w
6. Dong XN, Qin A, Xu J, Wang X. In situ accumulation of advanced glycation endproducts (AGEs) in bone matrix and its correlation with osteoclastic bone resorption. *Bone*. 2011;49(2):174-183. doi:10.1016/j.bone.2011.04.009
7. Saito M, Marumo K. Collagen cross-links as a determinant of bone quality: a possible explanation for bone fragility in aging, osteoporosis, and diabetes mellitus. *Osteoporos Int*. 2010;21(2):195-214. doi:10.1007/s00198-009-1066-z
8. Willett TL, Pasquale J, Grynpas MD. Collagen modifications in postmenopausal osteoporosis: Advanced glycation endproducts may affect bone volume, structure and quality. *Curr Osteoporos Rep*. 2014;12(3):329-337. doi:10.1007/s11914-014-0214-3
9. Bonjour P, Compston J, Dawson-Hughes B, et al. *ASSESSMENT OF OSTEOPOROSIS AT THE PRIMARY HEALTH CARE LEVEL*.; 2007. www.who.int/chp/topics/rheumatic/en/index.html. Accessed March 18, 2019.
10. PARMAKSIZ İ. Diyabet Komplikasyonlarında İleri Glikasyon Son Ürünleri. *Marmara Med J*. 2011;24(3):141-148. http://e-dergi.marmara.edu.tr/marumj/article/view/5000113969.

11. Dyer DG, Dunn JA, Thorpe SR, et al. Accumulation of Maillard reaction products in skin collagen in diabetes and aging. *J Clin Invest*. 1993;91(6):2463-2469. doi:10.1172/JCI116481

12. Ari N, Ad F, Ad F. Ya ş lanmada Crosslinkage Teorisi : İ lerlemi ş Glikasyon Son Ürünlerinin (AGEs) Rolü. 2008;28:12-15.

13. Koschinsky T, He CJ, Mitsuhashi T, et al. Orally absorbed reactive glycation products (glycotoxins): an environmental risk factor in diabetic nephropathy. *Proc Natl Acad Sci U S A*. 1997;94(12):6474-6479. http://www.ncbi.nlm.nih.gov/pubmed/9177242. Accessed March 21, 2019.

14. Hein GE. Glycation endproducts in osteoporosis - Is there a pathophysiologic importance? *Clin Chim Acta*. 2006;371(1-2):32-36. doi:10.1016/j.cca.2006.03.017

15. Yang DH, Chiang TI, Chang IC, Lin FH, Wei CC, Cheng YW. Increased levels of circulating advanced glycation end-products in menopausal women with osteoporosis. *Int J Med Sci*. 2014;11(4):453-460. doi:10.7150/ijms.8172

16. Saito M, Fujii K, Soshi S, Tanaka T. Reductions in degree of mineralization and enzymatic collagen cross-links and increases in glycation-induced pentosidine in the femoral neck cortex in cases of femoral neck fracture. *Osteoporos Int*. 2006;17(7):986-995. doi:10.1007/s00198-006-0087-0

S-37 Pelvik Kitlenin V- Notes ile Eksize Edilmesi

Mesut Ali Halisçelik[1]
1 Dicle Üniversitesi

Amaç: Bu çalışmada, V-NOTES kullanılarak 7cm lik kitle eksizyonunu sunmayı ve yöntemin etkinliğini güncel literatür ışığında tartışmayı amaçladık. Materyal Metod: Douglas boşluğuna ulaşmak için posterior vajinal lineer bir kesi yapıldı. GelPOINT® V-Path (Uygulamalı Tıbbi) sistemi yerleştirildi. Pelvik boşluk karbondioksit insuflasyonu (12-15 mmHg) ile genişletildi. Results: V-NOTES, seçilmiş hastalarda adneksal patolojiler için etkili ve güvenli bir yöntemdir. Minimal invaziv cerrahinin avantajlarını sağlar ve hasta konforunu artırır. Bu vaka, jinekolojik cerrahide V-NOTES kullanımının artmasının potansiyelini ve güvenliğini vurgulamaktadır.

Anahtar Kelimeler: V-NOTES, minimal invaziv cerrahi,adnexial kitle,

Pelvic Mass Excision With V- Notes

Aim: Vaginal Natural Orifice Transluminal Endoscopic Surgery (V-NOTES) is a laparoscopic technique that provides the advantages of minimally invasive surgery and is performed vaginally. In this study, we aimed to present a case of pelvic mass performed using V-NOTES and discuss the effectiveness of the method in the light of current literature. Material Method:A transverse incision was made in the posterior vaginal fornix to reach the Douglas cavity. The GelPOINT® V-Path (Applied Medical) system was placed. The pelvic cavity was expanded with carbon dioxide insufflation (12-15 mmHg). Results: V-NOTES is an effective and safe method for adnexal pathologies in selected patients. It provides the advantages of minimally invasive surgery and increases patient comfort. This case highlights the potential and safety of increasing use of V-NOTES in gynecologic surgery.

Keywords: V-NOTES, minimally invasive surgery, adnexal mass,

S-38 Nadir Görülen Bir Jinekolojik Malignite Olgusu: İnsidental Primer Tubal Karsinom

Yusuf Burak Çiçekçi[1], Alaattin Karabulut[1]
1 Sağlık Bilimleri Üniversitesi İzmir Tepecik Eğitim ve Araştırma Hastanesi

ÖZET

Primer fallop tüpü karsinomu, çok nadir görülen bir jinekolojik malign tümördür ve kadın genital malignitelerinin %0,14-1,8'ini oluşturur. Çoğunlukla asemptomatik olup preoperatif saptanması güçtür ve insidental olarak saptanır. Söz konusu olgu sunumunda 42 yaşındaki hastamız 3 yıldır devam eden vajinal kanama nedeniyle başvurdu. Daha önce anormal uterin kanama (AUK) nedenli levonorgestrelli rahim içi araç uygulanmış olan olgunun tedaviden fayda görmediği hatta şikayetlerinin daha da belirginleştiği öğrenildi. Preoperatif transvajinal ultrasonunda uterus normal boyut ve cesamette endometrium 5 mm, adneksler normal değerlendirildi. Hastanın 2 yıl önceki endometrium örneklemesinde proliferatif endometrium izlenmiş olduğu öğrenildi. Alınan smear sonucu malignite açısından negatif, HPV testi sonucu negatifti. Hastaya AUK nedeniyle total laparoskopik histerektomi ve bilateral salpenjektomi yapıldı. Patoloji sonucu sol tuba uterinada yüksek dereceli seröz karsinom olarak yorumlandı. Olguya tamamlayıcı cerrahi yapıldı. İnsidental saptanması ve nadir görülmesi nedeniyle hastamız olgu sunumu olarak değerlendirildi ve literatür taraması yapıldı. Sonuç olarak primer fallop tüpü karsinomu, jinekolojik malignitelerin %1'inden azını oluşturan nadir bir tümör olup genellikle asemptomatik seyretmesi nedeniyle preoperatif tanısı güç olmakla birlikte çoğunlukla cerrahi müdahale esnasında veya patolojik inceleme sonucunda tesadüfen saptanmaktadır.

Anahtar kelimeler: İnsidental, tubal karsinom, jinekoloji, malignite

ABSTRACT

Primary fallopian tube carcinoma is a very rare gynecological malignancy, accounting 0.14-1.8% of female genital malignancies. It is mostly asymptomatic, making preoperative diagnosis difficult and is often detected incidentally. Our 42-year-old patient presented with vaginal bleeding persisting for three years. She had previously been treated with a levonorgestrel-releasing intrauterine device (IUD) due to abnormal uterine bleeding (AUB), but her symptoms did not improve; in fact, they became more pronounced. Preoperative transvaginal ultrasound showed a normal-sized uterus with an endometrial thickness of 5 mm, and the adnexa were evaluated as normal. It was learned that an endometrial sampling performed two years earlier had revealed proliferative endometrium. The patient's pap smear result was negative for malignancy, and her HPV test was also negative. Due to persistent AUB, the patient underwent total laparoscopic hysterectomy and bilateral salpingectomy. The pathological examination revealed high-grade serous carcinoma in the left fallopian tube. The patient subsequently underwent completion surgery. Given the incidental diagnosis and rarity of this malignancy, the

case was considered as a case report, and a literature review was conducted. In conclusion, primary fallopian tube carcinoma is a rare tumor accounting for less than 1% of gynecologic malignancies. It is difficult to diagnose preoperatively because of its asymptomatic course and is usually detected incidentally during surgical intervention or pathologic examination.

Keywords: Incidental, tubal carcinoma, gynecology, malignance

GİRİŞ

Primer fallop tüpü karsinomu, çok nadir görülen bir jinekolojik malign tümördür ve kadın genital malignitelerinin %0,14-1,8'ini oluşturur.[1,2] Histolojik, moleküler ve genetik kanıtlar, over veya peritonun yüksek dereceli seröz karsinomları olarak sınıflandırılan tümörlerin %40-60'ının fimbrial ve fallop tüpünden kaynaklanmış olabileceğini göstermektedir. Bu nedenle fallop tüpü kanserlerinin görülme sıklığı hafife alınmış olabilir.[3] Sıklıkla ampulladan kaynaklanan tubal karsinom, en sık seröz tipte olup, ortalama 64 (17-88) yaşında görülür.[4,5] Spesifik klinik semptomu ve belirtisi yoktur. Hastalar genellikle pelvik ağrı, vajinal kanama ve vajinal akıntı semptomlarına sahiptir ancak genellikle asemptomatik olduğundan genellikle insidental saptanır. Nadir görülmesi ve insidental saptanması nedeniyle hastamız olgu sunumu olarak değerlendirildi ve literatür tarandı.

OLGU

Hasta kliniğimize vajinal kanama ile başvurdu. 42 yaşında g2p2y2 1 normal doğumu ve 1 sezaryeni olan hasta yaklaşık 3 yıldır her ay 15 gün devam eden vajinal kanama şikayeti ile başvurdu. Daha önce anormal uterin kanama (AUK) nedenli levonorgestrelli rahim içi araç uygulanmış olan olgunun tedaviden fayda görmediği hatta şikayetlerinin daha da belirginleştiği öğrenildi. Bimanuel muayene olağandı. Transvajinal ultrasonunda uterus normal boyut ve cesamette endometrium 5 mm, adneksler normal değerlendirildi. Hastanın 2 yıl önceki endometrium örneklemesinde proliferatif endometrium izlenmiş olduğu öğrenildi. Alınan smear sonucu malignite açısından negatif, HPV testi sonucu negatifti. Olgunun laboratuvar sonuçlarında tümör belirteçlerinden CA-125:45 U/mL izlendi. Hastaya AUK endikasyonuyla laparoskopik histerektomi ve bilateral salpenjektomi planlandı. İntraoperatif bakıda uterus normal cesamet ve görünümde bilateral overler ve tubalar olağan görünümde izlendi. Total laparoskopik histerektomi ve bilateral salpenjektomi yapılan hastanın patoloji materyali endometrial açıdan incelenmesi amacıyla frozen incelemeye gönderildi. Frozen sonucu benign olarak tarafımıza bildirildi ve vaka sonlandırıldı. Takipleri olağan seyreden hasta postoperatif birinci gününde taburcu edildi. Postoperatif kontrol vizitinde de herhangi bir sorun saptanmayan hastanın nihai patoloji sonucu insidental tubal karsinom olarak öğrenildi. Sol tuba uterinadan alınan kesitlerde, mikroskopik incelemelerde tümüyle insidental olarak saptanan, fimbrial bölgede lokalize ve seri kesitlerde 3 mm çapa ulaşan, nükleer atipi ve artmış mitotik aktivite sergileyen, solid bir ada ve papiller yapılar tarzında prolifere olan “Yüksek Dereceli

Seröz Karsinom odağı" dikkati çekmiştir şeklinde yorumlandı. Daha sonra hastaya PET-BT planlandı ve tamamlayıcı cerrahi yapılması üzere jinekolojik onkoloji cerrahisine refere edildi. Yapılan tamamlayıcı cerrahi sonucunda overler, omentum ve periton biyopsisi benign saptandı. Pelvik ve paraaortik lenf nodlarında metastaz saptanan hastanın FIGO tuba kanser evrelemesine göre evre IIIA1 olarak belirlendi ve tıbbi onkolojiye yönlendirildi.

TARTIŞMA

Primer fallop tüpü karsinomu, çok nadir görülen bir jinekolojik malign tümör olup daha çok metastatik tutuluma bağlı olarak gelişmektedir. Overler, endometrium, gastrointestinal sistem, periton ve meme, en sık rastlanan primer odaklar arasında yer almaktadır.[6]

Bol miktarda seröz veya seroanjinöz vajinal akıntı, pelvik ağrı ve pelvik kitle tuba kanserinin klasik belirti ve bulgularıdır.[7,8,9] Vajinal kanama hastalarda en sık görülen bulgudur ve hastaların en az %50'inde görülmektedir.[9,10] Ancak klinik olarak oldukça belirsizdir ve özellik göstermeyebilir. Primer tuba kanseri, over kanseri gibi uzun süre belirti göstermeden ilerleyebilir. Bu nedenle tuba kanserinin tanısı genellikle güçtür. Preoperatif tanı güçlükleri nedeniyle genellikle ileri evrelerde [7,8,9] rastlantısal olarak saptanmaktadır.

Ameliyat öncesi değerlendirmelerde rutin taramalar sırasında veya şüpheli vakalarda ultrasonografi, bilgisayarlı tomografi ve manyetik rezonans gibi izleme yöntemleri tanıya katkı sağlayabilir; ancak radyolojik olarak saptanması güçtür ve çoğu olgu preoperatif over karsinomu olarak tanı alır.[11,12] Tubal karsinomlu olguların %80'inde serum CA-125 seviyeleri yüksek saptanabilmektedir.[12,13]

Çoğunlukla asemptomatik olan tubal kanserde en sık karşılaşılan şikâyet vajinal kanamadır.[14] Bu olguda preoperatif anormal tek bulgu CA-125 seviyesindeki minimal yükseklik olsa dahi malignite düşündürecek bir seviyede değil idi, üstelik ultrasonografik incelemede ilişkilendirilebilecek bir kitle lezyonu da saptanmamıştı. Diğer laboratuvar ve görüntüleme tetkiklerinde herhangi bir bulgusu yoktu. Hastamızın vajinal kanaması anormal uterin kanama olarak değerlendirildi, endometrial örneklemesi ve smear örneklemesinde patoloji görülmemesi ile malign kaynak düşünülmedi. Patoloji sonucu sonrası olgumuz primer tuba kanseri kabul edildi. Uterusta, overlerde ve diğer batın içi organlarda tümöral oluşum izlenmemişti.

Cerrahi, primer fallop tüpü karsinomu için tercih edilen tedavi yöntemidir ve yönetimi tümörün mümkün olduğunca çıkarılmasıyla over karsinomu-sitoredüktif cerrahiye benzerdir. Tercih edilen prosedür, fallop tüpü karsinomunun herhangi bir evresi için total abdominal histerektomi, bilateral salpingo-ooferektomi, omentektomi, selektif pelvik ve para-aortik lenfadenektomidir. Nihai patoloji sonucu öğrenildikten sonra olgumuza tamamlayıcı cerrahi yapıldı.

Sonuç olarak primer fallop tüpü karsinomu, kadın genital organlarının tüm malignitelerinin %1'inden daha azını oluşturan nadir bir jinekolojik kanserdir. Bu tümörün ameliyat öncesinde teşhis edilememesi, genellikle belirti vermemesi nedeniyle zor ve çoğu zaman ilk kez cerrahi müdahale sırasında veya patolojik inceleme ile tanınabilir. Olgumuzda ameliyat öncesi tubal karsinoma öngörülmemiş, tesadüfi olarak tespit edilmiştir.

KAYNAKÇA

1.Kalampokas E, Kalampokas T, Tourountous I. Primary fallopian tube carcinoma. Eur J Obstet Gynecol Reprod Biol. 2013;169:155–61. doi: 10.1016/j.ejogrb.2013.03.023. https://doi.org/10.1016/j.ejogrb.2013.03.023 . PMid:23622731. [DOI] [PubMed] [Google Scholar]

2.Orthmann EG. Primareskarzinom in Einertuberkulosen. Ztschr Geburtsh Gynaek. 1888;15:212.

3.Berek S.J, Crum Ch, Friedlander M. Cancer of the ovary, fallopian tube, and peritoneum. International Journal of Gynecology & Obstetrics. 2015;131(2):S111–S122. doi: 10.1016/j.ijgo.2015.06.007.

4. Pectasides D, Pectasides E, Papaxoinis G, Andreadis C, Papatsibas G, Fountzilas G, et al. Primary fallopian tube carcinoma: results of a retrospective analysis of 64 patients. Gynecol Oncol 2009;115(1):97-101.

5. Peters WA, Andersen WA, Hopkins MP, Kumar NB, Morley GW. Prognostic features of carcinoma of the fallopian tube. Obstet Gynecol 1988;71(5):757-62.

6. Sedlis A. Carcinoma of the fallopian tube. Surg Clin North Am 1978;58(1):121-9.

7-Yüksel A, Ateşer G, Kaya SA, Ünal F, Çelik S, Boran B. İnvaziv tuba karsinomu; Olgu sunumu. İstanbul Tıp Dergisi 2009;1:37-9.

8. Gadducci A. Current management of fallopian tube carcinoma. Curr Opin Obstet Gynecol 2002;14(1):27-32. http://dx.doi.org/10.1097/00001703-200202000-00005

9. Güngördük K, Akabyır Ö, Numanoğlu, Odabaş E, Ark HC, Gülkılık A. Primer tuba uterina kanser: Olgu serisi. Türk Jinekoloji ve Obstetrik Dergisi 2007;4(3):208-13.

10. Osmanağaoğlu MA, Osmanağaoğlu S, Bozkaya H. Primer tuba uterina kanseri: Bir olgu sunumu. Erciyes Tıp Dergisi 2004;26(4):197-200.

11. Mikami M, Tei C, Kurashi T, Takehara K, Komiyama S, Suzuki A, et al. Preoperative diagnosis of fallopian tube cancer by imaging. Abdom Imaging 2003;28(5):743-7.

12. Rezvani M, Shaaban AM. Fallopian tube disease in the nonpregnant patient. Radiographics 2011;31(2):527-48.

13. Baekelandt M, Kockx M, Wesling F, Gerris J. Primary adenocarcinoma of the fallopian tube: review of the literature. Int J Gynecol Cancer 1993;3(2):65-71.

14. Bosković V, Opalić J, Petković S, Ostojić N, Radosavljević A. [Primary tumors of thefallopian tubes: retrospective analysis of results in 7 patients]. Srp Arh Celok Lek 1998;126(5-6): 188-91.

S-39 Sezaryen Sonrası Gelişen Kompleks İntraabdominal Abse Olgusunda Dual Mesh Ile Organ Koruyucu Vac Tedavisi: Olgu Sunumu

Meryem Özge Çakır Nemli[1]
1 Sbü İzmir Tepecik Eğitim Araştırma Hastanesi, Kadın Hastalıkları ve Doğum Kliniği

Özet

Giriş: Sezaryen sonrası gelişen intraabdominal abse ve fasya defekti nadir fakat hayatı tehdit edebilecek komplikasyonlardandır. Bu tür durumlarda hızlı tanı ve multidisipliner cerrahi yaklaşım büyük önem taşır.
Olgu Sunumu: 35 yaşında, gravida 2, parite 1 olan ve önceki doğumu sezarynlı hasta, 35. gebelik haftasında vajinal kanama nedeniyle hastanemize başvurdu. Ablasyo plasenta tanısıyla acil sezaryene alındı. Postoperatif 3. gününde hastada akut böbrek yetmezliği ve HELLP sendromu gelişti. Takiplerinde post-op 13. günde intraabdominal abse saptandı. Operasyonda fasya ve paryetal periton defekti nedeniyle batın kapatılamadı. Hastaya organ koruyucu VAC (Vakum Destekli Kapatma) tedavisi başlandı. Abse kültüründe **Acinetobacter baumannii** üredi. 5. VAC seansında paryetal periton kapatıldı, ancak fasya defekti nedeniyle 15×6 cm dual mesh yerleştirildi ve her seansta 1 cm kısaltılarak VAC uygulandı. 10. seansta fasyal kapatma sağlandı. Toplam 12 VAC seansı sonunda cilt primer kapatıldı. Hastaya 4 farklı antibiyotik ile geniş spektrumlu tedavi, 11 seans diyaliz ve dekübit ülseri için 4 ek VAC uygulaması yapıldı. Hasta 54. günde taburcu edildi.
Sonuç: Bu olgu, sezaryen sonrası gelişen ciddi enfeksiyon ve doku defektlerinde aşamalı VAC tedavisi ve mesh destekli fasyal kapatmanın organ koruyucu etkin bir yöntem olduğunu göstermektedir.

Abstract

Background: Intraabdominal abscess and fascial dehiscence are rare but potentially life-threatening complications after cesarean delivery. Prompt diagnosis and a multidisciplinary surgical approach are essential in such complex cases.
Case Presentation: A 35-year-old gravida 2, para 1 woman with a history of previous cesarean section presented at 35 weeks of gestation with vaginal bleeding. She underwent an emergency cesarean section due to placental abruption. On postoperative day 3, she developed acute kidney injury and HELLP syndrome. By postoperative day 13, an intraabdominal abscess was detected. During surgical exploration, fascial and parietal peritoneal defects were found to be too extensive to allow for primary closure. Organ-preserving vacuum-assisted closure (VAC) therapy was initiated. Culture revealed *Acinetobacter baumannii*. After 5 VAC sessions, the parietal peritoneum was closed. Due to persistent fascial defect, a 15×6 cm dual mesh was applied and gradually shortened with each VAC session until complete fascial closure was achieved in the 10th session. The skin was closed in the 12th session. The patient received prolonged broad-spectrum antibiotic therapy, 11 sessions of dialysis, and additional VAC therapy for a sacral pressure ulcer. She was discharged on postoperative day 54.
Conclusion: This case demonstrates that staged VAC therapy with dual mesh-assisted fascial

closure can be an effective, organ-preserving strategy in the management of severe post-cesarean intraabdominal infections, particularly in patients with multi-organ involvement.

1. Giriş

Sezaryen doğumlar, obstetrik pratiğin önemli bir parçasını oluşturmakla birlikte, cerrahi girişim olmaları nedeniyle yara enfeksiyonları, abse gelişimi ve doku defekti gibi komplikasyonlara neden olabilirler. Bu komplikasyonlar nadiren görülse de, çoklu sistem disfonksiyonu ve dirençli enfeksiyon varlığında mortal seyredebilirler. VAC (vakum destekli kapatma) tedavisi, son yıllarda yara ve doku iyileşmesinde cerrahi tedavilere alternatif ya da destekleyici bir seçenek olarak öne çıkmaktadır. Bu olguda, postoperatif dönemde gelişen abse ve doku kaybı nedeniyle batını kapatılamayan bir hastada VAC ve dual mesh ile yapılan organ koruyucu tedavi süreci sunulmaktadır.

2. Olgu Sunumu

35 yaşında, gravida 2, parite 1 olan ve önceki doğumu sezaryan ile gerçekleşmiş olan hasta, 35. gebelik haftasında vajinal kanama şikâyetiyle Tepecik Eğitim ve Araştırma Hastanesi Kadın Hastalıkları ve Doğum Kliniği'ne başvurdu (Resim 1).
Ablasyo plasenta tanısı ile acil şartlarda sezaryene alınan hastanın preoperatif hemoglobin değeri 5.4 g/dL idi. Operasyon süresi 25 dakika sürdü. Ameliyat sırasında 4 ünite eritrosit süspansiyonu ve 3 ünite taze donmuş plazma verildi. Katlar şu şekilde kapatıldı (Resim 2):

- **Fasya:** 0 Dexon
- **Periton:** 2/0 Dexon
- **Cilt altı:** 0 Rapid
- **Cilt:** 4/0 Dexon

Hasta postoperatif yoğun bakımda izlendi. 3. günde akut böbrek yetmezliği (ABY) ve HELLP sendromu gelişti. Takiplerinde CRP değerleri sırasıyla: 306, 423, 229, 196, 138, 154, 171 mg/L olarak kaydedildi.
Postoperatif 13. günde yapılan görüntülemelerde batın içinde abse saptandı. Operasyonda fasya ve paryetal periton doku defekti nedeniyle kapatılamadı. Hastaya organ koruyucu VAC uygulaması başlandı.
Abse kültüründe **Acinetobacter baumannii** üretildi.

- **5. VAC seansı sonunda** paryetal periton kapatıldı.
- **Fasya kapatılamadığı için** 15×6 cm ölçüsünde **dual mesh** yerleştirildi. Her seans sonunda mesh 1 cm kısaltılarak VAC uygulandı.
- **10. seansta** fasyal kapatma sağlandı.
- Cilt altına VAC uygulandıktan sonra **12. seansta** cilt 2/0 prolen ile primer sütüre edildi.

Postoperatif abse sonrası CRP değerleri: 130, 111, 87, 135, 137, 135, 121 mg/L olarak izlendi.

Antibiyotik tedavisi:

- **Meropenem:** 53 gün
- **Ampisilin-sulbaktam:** 46 gün
- **Polimiksin:** 45 gün
- **Teikoplanin:** 33 gün

Hasta toplam 11 kez diyaliz aldı. Uzun yatış süresinde **sakral bölgede dekübit ülseri** gelişti ve 4 seans VAC ile tedavi edildi. En son CRP değeri 50 mg/L olarak ölçüldü. Hasta **postoperatif 54. gününde taburcu edildi.**

3. Tartışma

Sezaryen sonrası komplikasyonlar arasında yara enfeksiyonları, abse formasyonu ve doku defekti nadir görülmekle birlikte, özellikle ağır klinik tablolarla birlikte geliştiğinde mortalite ve morbidite oranlarını artırmaktadır. Bu olguda; ablasyo plasenta nedeniyle acil sezaryene alınan, preoperatif anemik, postoperatif HELLP sendromu ve akut böbrek yetmezliği gelişen hastada, intraabdominal abse komplikasyonu gelişmiş ve cerrahi olarak batın kapatılamayacak düzeyde doku kaybı saptanmıştır.

Vakum Destekli Kapatma (VAC) sistemi, yara çevresindeki ödemi azaltarak, granülasyon dokusu oluşumunu artırmakta ve enfekte sahada doku iyileşmesini hızlandırmaktadır. Özellikle primer kapatmanın mümkün olmadığı durumlarda aşamalı iyileşmeye olanak tanıması açısından tercih edilmektedir [1,2].

Bu olguda, VAC uygulaması ile ilk 5 seansta parietal peritonun kapatılması sağlanmış, ardından yerleştirilen 15×6 cm dual mesh, her seans 1 cm kısaltılarak toplam 6 seansta fasyanın kapatılması mümkün olmuştur. Literatürde **mesh destekli VAC ile aşamalı fasyal kapatma** çok nadir olarak bildirilmiştir ve bu açıdan olgumuz özgünlük taşımaktadır [3].

Abse kültüründe saptanan **Acinetobacter baumannii**, hastane kökenli dirençli bakteriler arasında yer almakta olup uzun süreli ve kombinasyonlu antibiyotik tedavileri gerektirebilir [4]. Olgumuzda toplam 4 farklı geniş spektrumlu antibiyotik ile uzun süreli tedavi uygulanmıştır.

Yine dikkat çekici bir diğer komplikasyon olan dekübit ülseri, hastanın uzun süreli immobilizasyonu ve genel durumunun bozulması ile ilişkili olup VAC ile başarılı şekilde yönetilmiştir. Aynı seansta hem batın hem sakral VAC uygulanması literatürde nadir örnekler arasındadır [5].

4. Sonuç

Bu olgu, sezaryen sonrası gelişen ağır sepsis, doku kaybı ve dirençli enfeksiyon gibi hayatı tehdit eden durumlarda VAC sisteminin **aşamalı doku onarımı ve organ koruyucu tedavi** olarak etkin bir şekilde kullanılabileceğini göstermektedir. Mesh destekli VAC uygulaması ile fasyal kapatmanın sağlanması, cerrahi literatür açısından dikkat çekici ve öğretici bir uygulamadır. Bu tür kompleks olguların yönetiminde multidisipliner yaklaşım, sabırlı takip ve bireyselleştirilmiş cerrahi stratejiler oldukça önemlidir.

5. Kaynaklar

1. Morykwas MJ, Argenta LC, Shelton-Brown EI, McGuirt W. Vacuum-assisted closure: a new method for wound control and treatment: animal studies and basic foundation. *Ann Plast Surg.* 1997;38(6):553–562.
2. de Laat EH, van den Boogaard MH, Spauwen PH, van Goor H. A review of vacuum assisted closure therapy: wound healing through negative pressure therapy. *Neth J Surg.* 2006;58(2):52–56.
3. Atema JJ, Gans SL, Boermeester MA. Systematic review and meta-analysis of negative pressure wound therapy for closed surgical wounds and skin grafts. *Br J Surg.* 2013;100(13):1704–1714.
4. Peleg AY, Seifert H, Paterson DL. Acinetobacter baumannii: emergence of a successful pathogen. *Clin Microbiol Rev.* 2008;21(3):538–582.
5. Kim PJ, Attinger CE, Steinberg JS, et al. The impact of negative-pressure wound therapy with instillation compared with standard negative-pressure wound therapy: a retrospective, historical, cohort, controlled study. *Plast Reconstr Surg.* 2014;133(3):709–716.

Resim 1. Preop görünüm

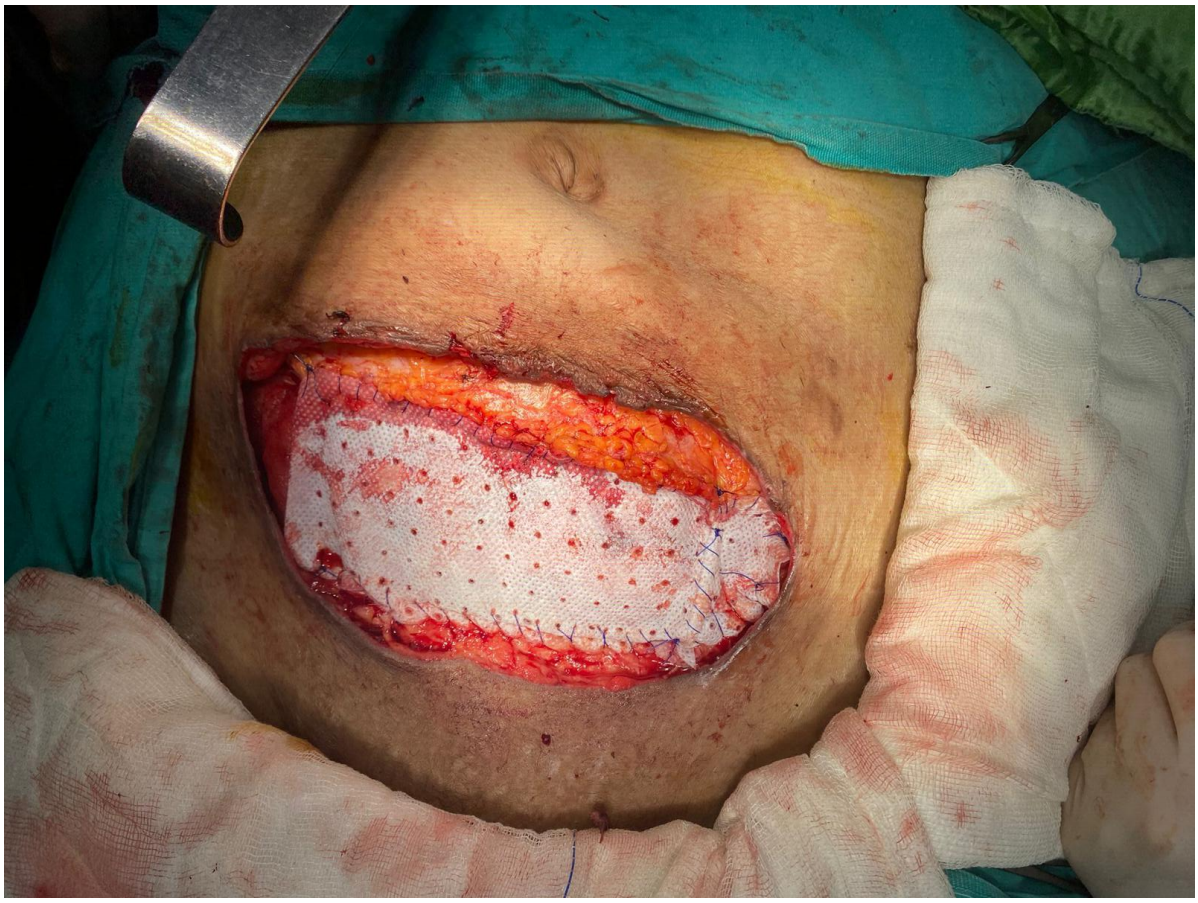

Resim 2. Dual Mesh uygulaması

S-40 Salman-Ketenci Gencer Tekniği Ile Yapılan Vah + V-Notes Lateral Süspansiyon: Dört Olguluk Sunum

Serhat Sarıkaya[1]
1 Sbü İzmir Tepecik Eğitim Araştırma Hastanesi, Kadın Hastalıkları ve Doğum Kliniği

Amaç: Bu çalışmada, POP-Q sistemine göre Grade 4 total pelvik organ prolapsusu olan dört hastada, Salman-Ketenci Gencer tekniği kullanılarak gerçekleştirilen vajinal asistli histerektomi (VAH) ve V-NOTES lateral süspansiyon cerrahisinin kısa dönem sonuçları sunulmaktadır. Olgu Sunumu: Tepecik Eğitim ve Araştırma Hastanesi Kadın Hastalıkları ve Doğum Kliniği'nde POP-Q evre 4 total prolapsus tanısı alan yaşları 67 ile 77 arasında değişen dört multipar hasta opere edildi. Hastaların vücut kitle indeksleri 25–35 kg/m² arasında olup çeşitli sistemik hastalık öyküleri mevcuttu. Tüm hastalara Salman-Ketenci Gencer tekniği ile VAH ve V-NOTES lateral süspansiyon uygulandı. Operasyon süresi 40–60 dakika arasında değişti ve intraoperatif komplikasyon izlenmedi. Ortalama hemoglobin düşüşü 1.3 g/dL olup tahmini kan kaybı 450–900 mL idi. Postoperatif 6. ve 24. saatlerde ağrı düzeyleri VAS ile değerlendirildi (ortalama 4 ve 2). Tüm hastalar 2. gün taburcu edildi. Birinci ay kontrolünde POP-Q skorları Grade 0–1 arasında saptandı. Postoperatif komplikasyon gelişmedi ve hasta memnuniyeti tüm olgularda yüksek düzeydeydi (Likert skoru: 5/5). Sonuç: Salman-Ketenci Gencer tekniği ile gerçekleştirilen VAH + V-NOTES lateral süspansiyon, ileri evre pelvik organ prolapsusu tedavisinde güvenli, etkili ve hasta memnuniyeti yüksek bir cerrahi seçenektir(1).

Anahtar Kelimeler: Vajinal histerektomi, V-notes, Lateral süspansiyon

Vah + V-Notes Lateral Suspension Performed With Salman-Ketenci Gencer Technique: A Presentation Of Four Cases

Abstract Objective: This study presents the short-term outcomes of vaginally assisted hysterectomy (VAH) combined with V-NOTES lateral suspension using the Salman-Ketenci Gencer technique in four patients with Stage 4 total pelvic organ prolapse (POP) according to the POP-Q system. Case Presentation: Four multiparous women aged between 67 and 77 years, diagnosed with Stage 4 total POP, underwent surgery at Tepecik Training and Research Hospital, Department of Obstetrics and Gynecology. The patients had body mass index (BMI) values ranging from 25 to 35 kg/m² and various systemic comorbidities. All underwent VAH with V-NOTES lateral suspension using the Salman-Ketenci Gencer technique. The operation time ranged from 40 to 60 minutes, with no intraoperative complications observed. The average drop in hemoglobin level was 1.3 g/dL, with an estimated blood loss between 450 and 900 mL. Postoperative pain scores were assessed using the Visual Analog Scale (VAS), averaging 4 at the 6th hour and 2 at the 24th hour. All patients were discharged on postoperative day 2. At the one-month follow-up, POP-Q scores ranged between Stage 0 and 1. No postoperative

complications were observed, and patient satisfaction was rated as excellent in all cases (Likert score: 5/5). Conclusion: VAH combined with V-NOTES lateral suspension using the Salman-Ketenci Gencer technique appears to be a safe, effective, and well-tolerated surgical option for the treatment of advanced pelvic organ prolapse(1).

Keywords: Vaginally assisted hysterectomy, V-notes, Lateral suspension

TABLO 1: V-NOTES Lateral Süspansiyon Olgu Özeti

Hasta No	Yaş	Parite	BMI	Ameliyat Süresi(dk.)	Hb Düşüşü(g/dl)	Kan Kaybı(ml)	Taburculuk (gün)
1	67	11	25	60	1.0	450	2
2	71	6	30	50	2.2	900	2
3	69	6	35	40	1.5	675	2
4	77	3	33	40	1.3	650	2

TABLO 2: V-NOTES Lateral Süspansiyon Olgu Özeti

Hasta No	POP-Q (Pre-op)	VAS Ağrı Skoru (6.saat)	VAS Ağrı Skoru (24.saat)	POP-Q (1.Ay)	Hasta Memnuniyeti (1.Ay)
1	Grade 4	4	2	Grade 0	5
2	Grade 4	4	2	Grade 0	5
3	Grade 4	5	2	Grade 0	5
4	Grade 4	5	3	Grade 1	5

4. Tartışma

Bu olgu serisi, **Salman-Ketenci Gencer tekniği** ile yapılan VAH + V-NOTES lateral süspansiyonun Grade 4 total prolapsus olgularında başarılı sonuçlar sunduğunu göstermektedir. Literatürde, bu teknikle elde edilen kısa operasyon süresi, düşük kan kaybı, az postoperatif ağrı ve yüksek hasta memnuniyeti benzer şekilde rapor edilmiştir (1,6,7).

V-NOTES yaklaşımı, geleneksel laparoskopik veya açık cerrahilere kıyasla daha kısa iyileşme süresi ve kozmetik avantajlar sunmaktadır (6). POP cerrahisinde lateral süspansiyon, uterus koruyucu seçenek olması ve mesh erozyonu riskini azaltması bakımından avantaj sağlamaktadır (8).

5. Kaynakça

1. Salman MC, Ketenci Gencer B. A novel technique for lateral suspension in pelvic organ prolapse surgery: V-NOTES approach. *J Obstet Gynaecol Res.* 2023;49(2):601–607. doi:10.1111/jog.15525

2. Maher C, Feiner B, Baessler K, Schmid C. Surgical management of pelvic organ prolapse in women. *Cochrane Database Syst Rev.* 2013;(4):CD004014.
3. Carey M, Higgs P, Goh J, et al. Vaginal repair with mesh versus colporrhaphy for prolapse: a randomised controlled trial. *BJOG.* 2009;116(10):1380–1386.
4. Dubuisson JB, Chapron C, Fauconnier A, et al. Laparoscopic sacrocolpopexy for vaginal vault prolapse: a long-term follow-up. *Am J Obstet Gynecol.* 2004;191(6):2097–2102.
5. Wattiez A, Cohen SB, Selvaggi L. Laparoscopic sacrocolpopexy: a step-by-step guide. *Int Urogynecol J.* 2010;21(4):411–417.
6. Baekelandt J. Total vaginal NOTES hysterectomy: a new approach to hysterectomy. *J Minim Invasive Gynecol.* 2015;22(6S):S231.
7. Tahaoglu AE, Gungorduk K, Yildirim G, et al. Vaginal hysterectomy versus laparoscopically assisted vaginal hysterectomy for large uterus: a retrospective study. *J Gynecol Obstet Hum Reprod.* 2020;49(10):101814.
8. Ceccaroni M, Roviglione G, Spagnolo E, et al. Total laparoscopic hysterectomy with transvaginal specimen extraction: a prospective study. *J Minim Invasive Gynecol.* 2014;21(3):460–466.

Resim 1. Operasyon tekniğini gösteren resimler

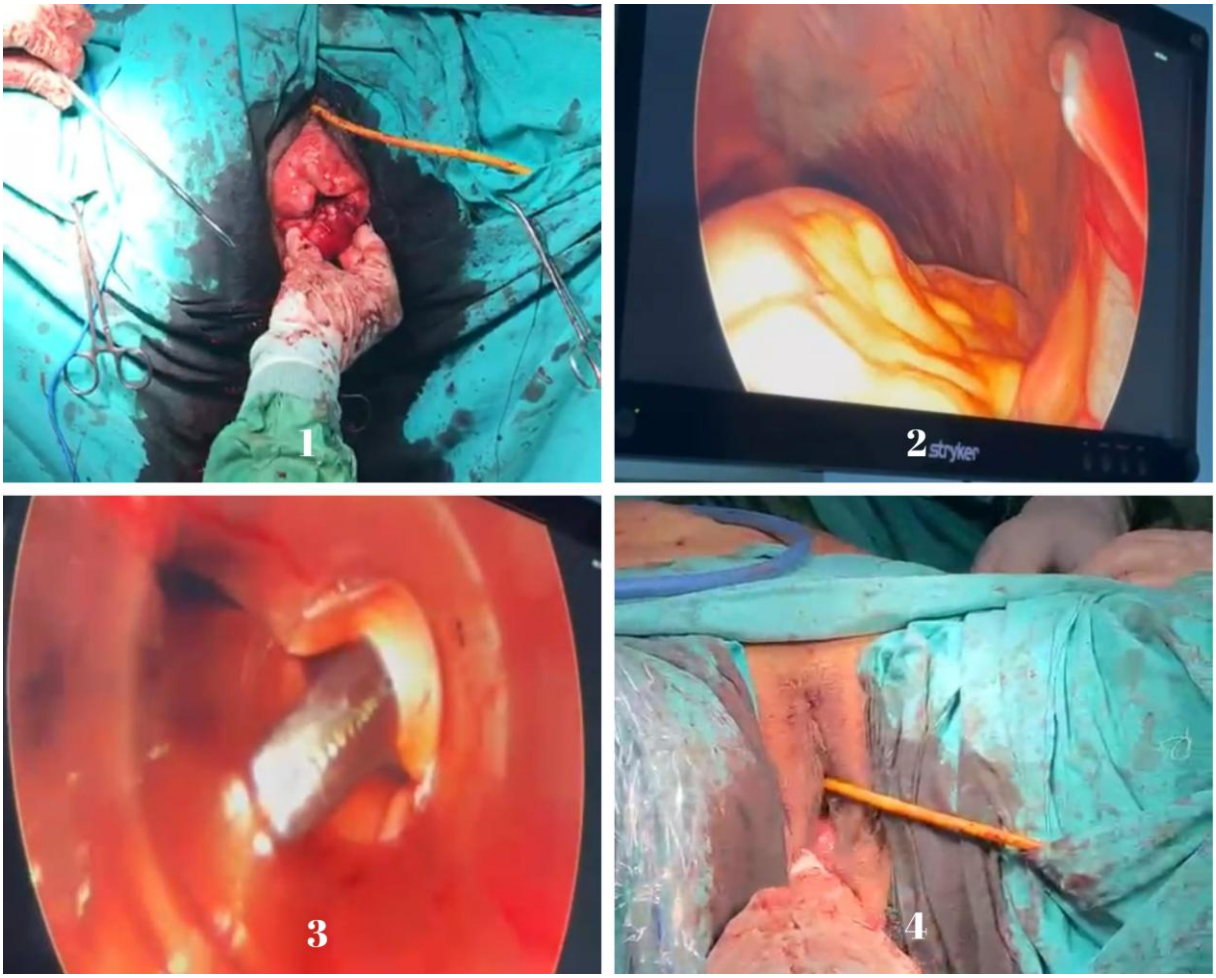

S-41 V-Notes Yüksek Uterosakrak Ligament Plikasyonu

Fatma Ketenci Gencer[1]
1 Sağlık Bilimleri Üniversitesi İstanbul Gaziosmanpaşa Eğitim ve Araştırma Hastanesi

VNotes (vajinal doğal orifis transluminal endoskopik cerrahi) ile uygulanan yüksek uterosakral ligament plikasyonu, pelvik organ sarkması tedavisinde minimal invaziv bir seçenek olarak öne çıkmaktadır. Bu yöntem, uterosakral ligamentin daha üst seviyesinden sarkan dokulara sabitlenmesini sağlayarak uzun vadeli apikal destek sunar. 65 yaşında G%P% hasta total uterin prolapus ile başvurdu. hastaya vajinal histerektomi yapılmasının ardından, V-Notes ile yüksek uterosakral ligament plikasyonu için , posterior vajinal forniksten girilerek V-Notes portu yerleştirildi. Laparoskopik görüş sağlandıktan sonra uterosakral ligamentler belirlendi ve üreterlerden güvenli mesafe teyit edildi. Her iki ligamente, sakral seviyeye yakın noktalara 1 numara Ethibond sütürler yerleştirildi. Simetri ve gerginlik kontrol edilip, üreterler ile ilişkisi de kontrol edildikten sonra port çıkartıldı. Bu sütürler vajinal apekse sağlam bir şekilde bağlandı ve vajinal apeksi yukarı çekerek ligamentlere plike edildi. Vajen kapatılarak işlem tamamlandı. VNotes yöntemi ile, anatomik yapıları daha yakından ve daha net gözlemlenmesi sağlanırken, vajinal yolla gerçekleştirilmesi sayesinde karın kesilerine gerek kalmadan hastaların daha hızlı iyileşmesine olanak tanır. Bu yaklaşım, özellikle tekrarlama riski olan hastalarda pelvik taban desteğini güçlendirme açısından etkili ve güvenli bir çözüm olarak değerlendirilmektedir. Bu teknik, minimal invaziv apikal destek sağlarken, dikkatli anatomi bilgisi ve cerrahi beceri gerektirir.

Anahtar Kelimeler: V-Notes, Yüksek Uterosakral Ligament Plikasyonu, Pelvik Organ Prolapsusu

V-Notes High Uterosacral Ligament Plication

High uterosacral ligament plication performed via VNotes (vaginal natural orifice transluminal endoscopic surgery) has emerged as a minimally invasive option in the treatment of pelvic organ prolapse. This technique provides long-term apical support by anchoring the prolapsed tissues to the uterosacral ligaments at a higher anatomical level. A 65-year-old G%P% patient presented with total uterine prolapse. Following a vaginal hysterectomy, a V-Notes port was inserted through the posterior vaginal fornix to perform high uterosacral ligament plication. After establishing laparoscopic visualization, the uterosacral ligaments were identified and a safe distance from the ureters was confirmed. No. 1 Ethibond sutures were placed bilaterally near the sacral attachment of the ligaments. After ensuring proper tension, symmetry, and ureteral safety, the port was removed. The sutures were securely tied to the vaginal apex, elevating and anchoring it to the ligaments. The vagina was then closed, completing the procedure. VNotes offers enhanced visualization of pelvic anatomy while eliminating the need for abdominal

incisions, promoting faster recovery. This approach is considered effective and safe, particularly for patients at high risk of recurrence, as it reinforces pelvic floor support. However, it requires a solid understanding of pelvic anatomy and refined surgical skills.

Keywords: V-Notes, High Uterosacral Ligament Plication, Pelvic Organ Prolapse

S-42 Histerektomi Öncesi Hidronefroz Değerlendirmesinin Önemi: Bir Olgu Sunumu

Meryem Keçeci[1], Kürşat Oğuzhanoğlu[2], Numan Çim[2]
1 Haseki Eğitim ve Araştırma Hastanesi
2 Haseki Eğitim ve Araştırma Hastanesi

ÖZET

Bu olgu sunumunda, tedaviye dirençli anormal uterin kanama nedeniyle total laparoskopik histerektomi uygulanan, geçmişinde böbrek taşı ve hidronefroz öyküsü olan 47 yaşında bir kadın hasta sunulmaktadır.[1] Hastanın mens kanamaları yoğun ve uzun süreli olup, endometrial örneklemede polip saptandı. Histeroskopi sonrası mens kanamalarının azalmaması üzerine levonorgestrelli RİA uygulandı. 6 aylık takipte halen ES transfüzyonu gerektirecek düzeyde anemi ve mens kanaması devamlılığı izlendi. Hastaya Tedaviye Dirençli Anormal Uterin Kanama nedeniyle Total Laparoskopik Histerektomi planlandı. Preoperatif değerlendirmede sağ böbrekte hafif hidronefroz saptanmış olmasına rağmen, renal fonksiyon testleri normal sınırlar içerisindeydi.[2] Postoperatif dönemde hastada sağ yan ağrısı gelişmesi ve kreatinin değerlerinde minimal yükselme (1.06 mg/dL) saptanması üzerine yapılan tetkiklerde grade 2 hidronefroz tespit edildi. İleri değerlendirmeler sonucunda, bu durumun cerrahiye bağlı yeni gelişen bir durum olmadığı, hastanın önceki böbrek taşı öyküsüyle ilişkili olduğu anlaşıldı.[3] Nefrostomi ve Double J kateter yerleştirilmesi sonrasında kreatinin değerleri ve klinik ağrı geriledi. Bu olgu, histerektomi planlanan hastalarda preoperatif renal değerlendirmenin önemini ve önceden var olan renal patolojilerin detaylı dokümantasyonunun gerekliliğini vurgulamaktadır.[4]
Anahtar Kelimeler: Total laparoskopik histerektomi, hidronefroz, preoperatif değerlendirme, böbrek taşı, postoperatif komplikasyonlar

ABSTRACT

This case report presents a 47-year-old female patient who underwent total laparoscopic hysterectomy due to treatment-resistant abnormal uterine bleeding, with a history of kidney stones and hydronephrosis.[1] The patient had heavy and prolonged menstrual bleeding, and endometrial sampling revealed a polyp. After menstrual bleeding did not decrease following hysteroscopy, a levonorgestrel-releasing IUD was applied. During 6 months of follow-up, anemia and menstrual bleeding requiring ES transfusion continued. Total Laparoscopic Hysterectomy was planned for the patient due to Treatment-Resistant Abnormal Uterine Bleeding. Although preoperative evaluation revealed mild hydronephrosis in the right kidney, renal function tests were within normal limits.[2] When the patient developed right flank pain during the postoperative period and a minimal increase in creatinine levels (1.06 mg/dL) was detected, tests revealed grade 2 hydronephrosis. Advanced evaluations concluded that this condition was not a new development related to surgery but was associated with the patient's previous history of kidney stones.[3] After nephrostomy and Double J catheter placement, creatinine levels and clinical pain subsided. This case emphasizes the importance of preoperative renal evaluation in patients scheduled for hysterectomy and the necessity of detailed documentation of pre-existing renal pathologies.[4]
Keywords: Total laparoscopic hysterectomy, hydronephrosis, preoperative evaluation, kidney stone, postoperative complications

GİRİŞ

Bu olgu sunumunun amacı, jinekolojik cerrahi planlanan hastalarda preoperatif böbrek değerlendirmesinin önemini vurgulamak ve özellikle total laparoskopik histerektomi öncesi var olan renal patolojilerin, özellikle hidronefroz gibi durumların detaylı dokümantasyonunun medikolegal açıdan ve postoperatif komplikasyon yönetimi açısından gerekliliğini ortaya koymaktır.[5–7] Literatürde, histerektomi sonrası üriner sistem komplikasyonlarının insidansı %0.5-3 arasında bildirilmiştir ve bu komplikasyonların önlenmesi için preoperatif risk değerlendirmesi önem taşımaktadır.[8]

YÖNTEM

Hasta Bilgileri

- 47 yaşında kadın hasta
- Başvuru şikayeti: Tedaviye dirençli anormal uterin kanama
- Jinekolojik öykü:
    - Yoğun ve uzun süreli mens kanamaları
    - Endometrial örneklemede endometrial polip saptanması
    - Histeroskopi sonrası kanamaların azalmaması
    - Levonorgestrelli RİA uygulaması sonrası 6 ay boyunca eritrosit süspansiyonu transfüzyonu gerektirecek düzeyde kanamanın devam etmesi
- Tıbbi geçmiş: Böbrek taşı düşürme öyküsü
- Preoperatif değerlendirme: Sağ böbrekte hafif hidronefroz, normal üre ve kreatinin değerleri
- Cerrahi prosedür: Total laparoskopik histerektomi

Postoperatif Takip

- Postoperatif 2. günde sağ yan ağrısı şikayeti
- Laboratuvar bulguları: Kreatinin değerlerinde minimal yükselme (1.06 mg/dL)
- Ultrason değerlendirmesi: Sağda grade 2 hidronefroz
- Üroloji konsültasyonu: Operasyona sekonder hidronefroz ön tanısı
- Girişimsel radyoloji işlemleri: Nefrostomi + DJ kateter + balon dilatasyon
- İleri değerlendirme sonuçları: Girişimsel radyoloji, işlem sırasında hidronefrozun operasyon sırasında bir enerji modalitesiyle yapılmış üreter hasarına bağlı olmadığını, eski bir taş düşürme durumuna bağlı olduğunu saptadı
- Takip: Double J kateter yerleştirilmesi sonrasında kreatinin değerlerinde gerileme

BULGULAR

Hasta, tedaviye dirençli anormal uterin kanama ile başvurdu. İlk yaklaşım olarak tanısal histeroskopi ve endometrial örnekleme yapıldı ve endometrial polip saptandı. Histeroskopik polipektomi sonrasında hastanın semptomatolojisi devam etti. Takiben, levonorgestrelli RİA yerleştirildi; ancak 6 aylık gözlem süresince hasta, dirençli anormal uterin kanama ile uyumlu olarak, çoklu eritrosit süspansiyonu transfüzyonu gerektiren kanama yaşamaya devam etti.[17]

Preoperatif değerlendirme renal ultrasonografiyi içerdi ve sağ tarafta hafif derecede hidronefroz saptandı. Bazal renal fonksiyon parametreleri referans aralıkları içindeydi. Kapsamlı

değerlendirme sonrasında, hastaya komplikasyonsuz total laparoskopik histerektomi ve bilateral salpenjektomi uygulandı.

Postoperatif 2. günde, hasta sağ yan ağrısı geliştirdi. Laboratuvar değerlendirmesinde serum kreatinin seviyesinde 1.06 mg/dL'ye hafif yükselme saptandı. Acil ultrasonografik incelemede sağ renal toplayıcı sistemde grade 2 hidronefroza ilerleme tespit edildi. Üroloji konsültasyonu alındı ve cerrahi prosedüre sekonder iyatrojenik üreter yaralanmasından şüphelenildi.[9] Hasta daha sonra girişimsel radyolojik yönetim için yönlendirildi.

Hasta, perkütan nefrostomi, double-J kateter ile üreteral stentleme ve balon dilatasyon dahil olmak üzere bir dizi girişimsel prosedür geçirdi. Bu girişimler sırasında, retrograd piyelografi ve direkt görüntüleme, hidronefrozun cerrahi travmaya veya enerji cihazı kaynaklı üreteral yaralanmaya bağlı olmadığını ortaya koydu. Daha ziyade, bulgular hastanın bilinen ürolitiyazis öyküsüne sekonder kronik üreteral stenoz ile uyumluydu.[10,18]

Preoperatif ultrasonografinin hafif hidronefroz tespit etmiş olmasına rağmen, bu bulgunun kapsamı ve potansiyel klinik önemi kapsamlı bir şekilde belgelenmemişti. Üreteral stentin yerleştirilmesini takiben, hastanın böbrek fonksiyon parametreleri normalleşti ve yan ağrısı tamamen kayboldu.

SONUÇ

Bu olgu, histerektomi planlanan hastalarda preoperatif dönemde böbrek fonksiyonlarının ve anatomisinin kapsamlı değerlendirilmesinin önemini vurgulamaktadır. Özellikle böbrek taşı öyküsü olan hastalarda, var olan hidronefrozun derecesi, lokalizasyonu ve klinik önemi detaylı olarak belgelenmeli ve hasta bilgilendirilmelidir.[11]

Preoperatif dönemde renal patolojilerin detaylı dokümantasyonu, postoperatif dönemde ortaya çıkabilecek renal semptomların etyolojisinin doğru belirlenmesine, gereksiz invaziv

işlemlerden kaçınılmasına ve cerrahi ekibin medikolegal açıdan korunmasına olanak sağlar.[12,13] Ayrıca, bu yaklaşım, üreter hasarı gibi cerrahiye bağlı gerçek komplikasyonların erken tanı ve tedavisini de kolaylaştırır.

Bu olguda vurgulanması gereken önemli bir nokta, yapılan operasyondan emin olunması ve peroperatif üreterlerin vizüalize edilmesi durumunda postoperatif hidronefrozun başka nedenleri olabileceğidir. Girişimsel radyolojinin işlem sırasında hidronefrozun operasyon sırasındaki bir enerji modalitesi kullanımına bağlı üreter hasarından kaynaklanmadığını tespit etmesi, preoperatif renal değerlendirmenin önemini daha da net ortaya koymaktadır.[14,15] Her ne kadar her operasyonda retroperitona girip üreter disseksiyonu yapılması gerekliliği ayrı bir tartışma konusu olsa da, preoperatif dönemde var olan renal patolojilerin dokümantasyonu ve postoperatif komplikasyonların ayırıcı tanısında bu durumların göz önünde bulundurulması kritik öneme sahiptir.

Sonuç olarak, total laparoskopik histerektomi gibi pelvik cerrahi girişimler öncesi kapsamlı renal değerlendirme ve mevcut patolojilerin detaylı dokümantasyonu, hasta güvenliği ve kaliteli perioperatif bakım için vazgeçilmez bir bileşendir.[16]

KAYNAKÇA

1. Pakiş I, Yılmaz R, Polat O, Taşkın Ö. Jinekolojik-obstetrik cerrahi sonrası üriner sistem komplikasyonları ve tıbbi uygulama hatası iddialarının medikolegal değerlendirmesi. Türkiye Klinikleri Jinekoloji Obstetrik Dergisi. 2018;28(4):245-254.
2. Sharp HT, Adelman MR. Prevention, recognition, and management of urologic injuries during gynecologic surgery. Obstet Gynecol. 2016;127(6):1085-1096.
3. Burks FN, Santucci RA. Management of iatrogenic ureteral injury. Ther Adv Urol. 2014;6(3):115-124.
4. Patil SB, Guru N, Kundargi VS, et al. Posthysterectomy ureteric injuries: Presentation and outcome of management. Urol Ann. 2017;9(1):4-8.
5. Nardos R, Thurmond A, Holland A, Gregory WT. Diagnostic accuracy of cystoscopy and retrograde pyelography for identifying ureteral injuries during hysterectomy. Int Urogynecol J. 2020;31(10):2155-2162.
6. Cilgin H, Sever B, Kanat-Pektas M, Kalyoncu S. Prevention of urinary tract injuries during hysterectomy for benign indications: A prospective observational study. J Clin Med. 2021;10(9):1877.
7. Kiran A, Hilton P, Cromwell DA. The risk of ureteric injury associated with hysterectomy: a 10-year retrospective cohort study. BJOG. 2016;123(7):1184-1191.
8. Brandes S, Coburn M, Armenakas N, McAninch J. Diagnosis and management of ureteric injury: an evidence-based analysis. BJU Int. 2004;94(3):277-289.
9. Hwang JH. Urologic complication in laparoscopic radical hysterectomy: meta-analysis of 20 studies. Eur J Cancer. 2012;48(17):3177-3185.
10. Teeluckdharry B, Gilmour D, Flowerdew G. Urinary tract injury at benign gynecologic surgery and the role of cystoscopy: a systematic review and meta-analysis. Obstet Gynecol. 2015;126(6):1161-1169.
11. Ergani B, Türkçapar AF, Kolusarı A, Güngör T. Jinekolojik cerrahi sonrası gelişen üreter yaralanmaları ve tedavi yaklaşımları. JCOG. 2019;29(4):210-215.
12. Sancı M, Karaca İ, Güner H. Jinekolojik cerrahide üreter yaralanmaları ve üreterovajinal fistüller: önleme ve tedavi. TJOD Dergisi. 2013;10(2):94-98.
13. Sozen I, Kadıoğlu N, Aran T. Jinekolojik cerrahide üriner sistem hasarlarının önlenmesi. TJOD Uzm Dergi. 2017;3(1):24-29.

14. Akdemir A, Şendağ F. Minimal invaziv histerektomi sonrası üreter hasarı tedavisinde endoskopik yaklaşım. JTGGA. 2018;19(3):161-164.
15. Özdemir E, Özdemir S, Çelik Ç. Jinekolojik cerrahi esnasında üreter hasarı: Bir üniversite hastanesinin 5 yıllık deneyimi. Dicle Med J. 2020;47(2):412-418.
16. Çetin MT, Türkçüoğlu I, Sucu S. Benign jinekolojik hastalıklar için yapılan histerektomilerde üreter yaralanması: 10 yıllık retrospektif analiz. Fırat Tıp Derg. 2016;21(4):207-211.
17. Munro MG, Critchley HOD, Fraser IS. FIGO terminolojisi: anormal uterin kanama nedenlerinin üreme çağındaki kadınlarda sınıflandırılması. Kadın Hastalıkları ve Doğum Dergisi. 2013;12(1):33-43.
18. Türk C, Petřík A, Sarica K, et al. EAU ürolithiazis kılavuzu. Eur Urol. 2016;69(3):468-474.

S-43 Gebelerin Hpv ve Hpv Aşisi Hakkindaki Bilgi Düzeyleri

Barış Çıplak[1]
1 Özel Divan Hastanesi, Kadın Doğum Kliniği

Amaç: Human papilloma virüs (HPV) enfeksiyonları, cinsel yolla bulaşan hastalıkların başında gelmektedir. Cinsel olarak aktif kadınlar HPV enfeksiyonun neden olduğu genital verru ve serviks kanser için risk altındadırlar. Bu çalışmada toplumumuzun genç yaş grubu olan üniversite öğrencilerinde HPV ve HPV aşısı bilgi düzeyini belirlemektir. Cinsel yaşamın başındaki bu grupta serviks kanseri gibi ciddi sonuçları olan HPV enfeksiyonu hakkında farkındalık oluşturmayı amaçladık. Yöntem: Tanımlayıcı nitelikte planlanan bu araştırma Özel Malatya Divan Hastahanesi, Kadın Hastalıkları ve Doğum Polikliniğine kontrole gelen gönüllü olarak katılmayı kabul eden gebelere HPV ve HPV Aşısı Bilgi Düzeyi Anketi kullanılarak yapılmıştır. Anket formu HPV ve HPV aşısı bilgi düzeyiyle ilgili literatürdeki benzer çalışmalar gözden geçirilerek hazırlanmış 16 sorudan oluşmaktadır. Veriler soru cevap şeklinde yüzyüze görüşme şeklinde yapılmıştır. Elde edilen veriler "Statistical Package for the Social Sciences" (SPSS Inc, Chicago, USA) 22.0 paket programı ile değerlendirilmiştir. Bulgular: Çalışmamıza toplam 215(%100) gönüllü gebe kaltılmıştır. Katılımcı gebelerin hayatı boyunca HPV testi yaptırıp yaptırmadığı sorulduğunda; 15(%6,9)'i HPV testi yaptırmış ve 200(%92,2)'i hiç HPV testi yaptırmamıştı. Katılımcılardan 142(%66)'si HPV bilgi düzeylerini "Hiç bilgim yok ve Çok az bilgim var" olarak cevapladı. Yine katılımcılardan 161(%74,8)'i HPV aşısı bilgi düzeyini "Hiç bilgim yok ve Çok az bilgim var" olarak cevapladı. Tüm katılımcıların sorulara verdikleri cevapları tablo 1' de analiz ettik. HPV testi yaptırmış gebelerle ve hiç HPV testi yaptırmamış gebeler arasında HPV ve HPV aşısı bilgi düzeyi karşılaştırıldığında istatistiksel olarak anlamlı fark bulunamamıştır (p>0,05). Sonuç: Yaptığımız bu çalışma bize gebelerin HPV testi yaptırmış olsada olmasada HPV ve HPV aşısı bilgi düzeylerinin yeterli olmadığı görülmektedir. Toplumumuzda gebelerin cinsel sağlığı için bu konuda daha fazla eğitime ihtiyaç vardır.

Anahtar Kelimeler: Gebe, HPV, HPV Aşısı, HPV Bilgi Düzeyi

Pregnant Women's Knowledge Levels About Hpv And Hpv Vaccine

Objective: Human papillomavirus (HPV) infections are one of the most sexually transmitted diseases. Sexually active women are at risk for genital verru and cervical cancer caused by HPV infection. In this study, the aim of this study is to determine the level of HPV and HPV vaccine knowledge among university students, who are the young age group of our society. We aimed to raise awareness about HPV infection, which has serious consequences such as cervical cancer, in this group at the beginning of sexual life. Methods: This descriptive study was conducted using the HPV and HPV Vaccine Knowledge Level Questionnaire for pregnant women who voluntarily agreed to participate in the Gynecology and Obstetrics Outpatient

Clinic of Private Malatya Divan Hospital. The questionnaire consists of 16 questions prepared by reviewing similar studies in the literature on HPV and HPV vaccine knowledge level. The data were conducted in the form of face-to-face interviews in the form of questions and answers. The obtained data were evaluated with the "Statistical Package for the Social Sciences" (SPSS Inc, Chicago, USA) 22.0 package program. Results: A total of 215 (100%) volunteers were pregnant in our study. When the participating pregnant women were asked whether they had an HPV test throughout their lives; 15 (6.9%) had HPV test and 200 (92.2%) had never had HPV test. 142 (66%) of the participants answered their HPV knowledge level as "I have no information and I have very little information". Again, 161 (74.8%) of the participants answered the level of HPV vaccine knowledge as "I have no knowledge and I have very little information". We analyzed the answers given by all participants to the questions in table 1. There was no statistically significant difference between pregnant women who had HPV test and pregnant women who had never had HPV test when HPV and HPV vaccine knowledge level was compared ($p>0.05$). Conclusion: In this study, it is seen that the HPV and HPV vaccine knowledge levels of pregnant women are not sufficient, whether they have HPV test or not. There is a need for more education on this subject for the

Keywords: Pregnant, HPV, HPV vaccine, HPV knowledge level

Tablo 1. Anket Sorularına verilen cevaplar

Anket Sorusu	**Anket Cevabları n(%)**		
HPV bilgi düzeyi için sorulan sorular	***Evet**	**Hayır**	**Bilmiyorum**
HPV, rahim ağzı kanserine neden olabilir.	89(%41,4)	4(%1,9)	**122(%56,7)**
HPV cinsel ilişki sırasında bulaşabilir.	**154(%71,6)**	1(%0,5)	60(%27,9)
HPV cinsel bölgedeki cilde, temas ile bulaşabilir.	**102(%47,4)**	14(%6,5)	99(%46,0)
Erken yaşta cinsel ilişki, HPV bulaşma riskini arttırır.	46(%21,4)	30(%14,0)	**139(%64,7)**
Birden fazla cinsel eş, HPV bulaşma riskini arttırır.	**152(%70,7)**	1(%0,5)	62(%28,8)
Prezervatif kullanmak HPV bulaşma riskini azaltır.	**105(%48,8)**	9(%4,2)	101(%47,0)
HPV cinsel bölgede siğillere neden olabilir.	0(%0)	89(%41,4)	**126(%58,6)**
HPV'nin birçok tipi vardır.	77(%35,8)	3(%1,4)	**135(%62,8)**
HPV Aşısı bilgi düzeyi için sorulan sorular			
HPV aşıları, rahim ağzı kanserinden korur.	66(%30,7)	3(%1,4)	**146(%67,9)**
HPV aşıları, cinsel bölgede siğile karşı korur.	71(%33,0)	2(%0,9)	**142(%66,0)**
HPV aşısının üç doz yapılması gerekir.	18(%8,4)	3(%1,4)	**194(%90,2)**
HPV aşısı 11-26 yaşlar arasındaki tüm kadınlara önerilir.	36(%16,7)	7(%3,3)	**172(%80,0)**
HPV aşısı 11-26 yaşlar arasındaki erkeklere yapılabilir.	25(%11,6)	9(%4,2)	**181(%84,2)**

**Evet doğru cevap*

S-44 Prenatal Tanı Alan "Cri Du Chat" Sendromu Olgusu

Esra Yaprak Uçar[1], İlker Uçar[1]
1 Sağlık Bilimleri Üniversitesi Tepecik Eğitim ve Araştırma Hastanesi

Cri-du-Chat sendromu (CdCS), 5. kromozomun kısa kolunun kısmi delesyonundan kaynaklanan nadir bir konjenital bozukluktur. Kedi gibi ağlama ile karakterizedir ve bebeklik döneminde gelişimsel gecikme, dismorfik özellikler, ciddi psikomotor ve zeka geriliği ile kendini gösterir. CDCS'nin prenatal tanısı, spesifik olmayan ultrason özellikleri nedeniyle zordur. Bu yazıda korpus kallozum agenezisi, ventrikülomegali ve gergin kord ile başvuran bir CdCS olgusunu sunmaktayız. OLGU: 37 yaşında kadın hasta 19. gebelik haftasında rutin kontrol için perinatoloji polikliniğimize başvurdu. Dış merkezde yapılan ilk trimester tarama testi düşük riskli olarak raporlanmıştı (kombine trizomi 21 riski <1:10000 ve trizomi 13/18+NT 1:2179). Ultrasonografik muayenede: fetal biyometrik ölçümler haftasıyla uyumlu ve amniyon mayi yeterliydi. Nörosonografide kavum septum pellusidum (CSP) izlenmedi. Korpus kallozum izlenmedi. Lateral ventriküller dilateydi (sağda orta; solda hafif ventrikülomegali) . Spin değerlendirmesinde konus medullaris sacruma dek uzanmaktaydı (tethered kord). Sağ böbrek izlenmedi. Bağırsaklar hiperekojen ve dilateydi. Fetal ekokardiyografik değerlendirme normaldi. Hastaya invaziv prenatal tanı testi, amniyosentez (AS), önerildi. AS: 46,X*,der(5)t(5,8)(p15.2q22) "cri du chat" sendromu ile ilişkili olarak raporlandı. Hastanın terminasyon istemi olması üzerine gebelik 22. gebelik haftasında sonlandırıldı. TARTIŞMA: CdCS uzun zamandır bilinse de prenatal tanı almasında yol gösterici ultrasonografik belirteçler tanımlanmamıştır. Çünkü hem klinik çok değişkendir hem de literatürde prenatal tanı alan olgu sayısı oldukça azdır. Bir çalışmada bu vakalarda en sık görülen sonografik bulgular değerlendirilmiş ve bulguların tesadüfi belirteçlerden çok hastalığa özgü spesifik paternler olabileceği sonucuna varılmıştır (1). Serebral anomaliler (yaklaşık üçte birinde serebellar hipoplazi), kardiyak anomali, hidrops fetalis, ventrikülomegali, VSD, koroid pleksus kisti, nazal kemik hipoplazisi, artmış ense kıvrımı veya kalınlığı gibi bulgulara ve özellikle de bunların kombinasyonuna dikkat çekilmektedir (1). Bu, özellikle invaziv prenatal tanı için belirgin bir endikasyonu olmayan vakalarda önemlidir. Bizim olgumuzda serebral anomalilerin baskın olduğu görünmektedir (korpus kallozum agenezisi, ventrikülomegali, gibi). Renal agenezi, hiperekojen barsak da daha önce literatürde CdCS vakalarında raporlanan bulgulardır. Ancak gergin kord ile ilişkili CdCS olgusu literatürde tanımlanmamıştır. Sonografik bir patern, özellikle endikasyon olmayan vakalarda, vakaların %85-90'ının de novo olarak ortaya çıktığını düşünürsek, klinisyeni kromozom analizine yönlendirir (2). Tipik karyotiplemeyi moleküler sitogenetik analiz ile birleştirmek, CdCS'nin kesin tanısı için kullanılması gereken yöntemdir. Bulgularımız CdCS'nin prenatal fenotiplerini genişletiyor ve kromozomal aberasyonların tespiti için prenatal ultrasonografinin önemini vurguluyor.

Anahtar Kelimeler: Amniyosentez, Cri-du-Chat sendromu, Ultrason

A Case Of Prenatally Diagnosed "Cri Du Chat" Syndrome

Cri-du-Chat syndrome (CDCS) is a rare congenital disorder resulting from a partial deletion of the short arm of chromosome 5. It is characterized by cat-like crying and manifests in infancy with developmental delay, dysmorphic features, severe psychomotor and mental retardation.Prenatal diagnosis of CDCS is difficult due to the non-specific ultrasound features. We report a case of CDCS presenting with corpus callosum agenesis, ventriculomegaly and tethered cord. CASE: A 37-year-old woman was admitted to our perinatology outpatient clinic for routine control at 19 weeks of gestation. First trimester screening test performed at an external center was reported as low risk (combined tri 21 risk <1:10000 and trisomy 13/18+NT 1:2179). Ultrasonographic examination showed no cavum septum pellucidum (CSP) and corpus callosum was not observed. Lateral ventricles were dilated (moderate on the right; mild ventriculomegaly on the left). On spin evaluation, the conus medullaris extended to the sacrum (tethered cord). Right kidney was not observed. Intestines were hyperechogenic and dilated. Fetal echocardiographic evaluation was normal. An invasive prenatal diagnostic test, amniocentesis (AS), was recommended. AS: 46,X*,der(5)t(5,8)(p15.2q22) was reported to be associated with "cri du chat" syndrome. The pregnancy was terminated at 22 weeks of gestation. DISCUSSION: Although CdCS has been known for a long time, ultrasonographic markers guiding prenatal diagnosis have not been defined. Because both the clinical presentation is variable and the number of cases with prenatal diagnosis in the literature is quite low. In one study, the most common sonographic findings in these cases were evaluated and it was concluded that the findings may be disease-specific patterns rather than incidental markers (1). Cerebral anomalies (cerebellar hypoplasia in approximately one third), cardiac anomalies, hydrops fetalis, ventriculomegaly, VSD, choroid plexus cyst, nasal bone hypoplasia, increased nuchal fold or thickness, and especially their combination are noted (1). This is especially important in cases without indication, considering that 85-90% of cases occur de novo (2). Combining typical karyotyping with molecular cytogenetic analysis is the method for the definitive diagnosis of of CdCS. Our findings extend the prenatal phenotypes of CdCS and improve the prenatal phenotype for the detection of chromosomal aberrations.

Keywords: Amniocentesis, Cri-du-Chat syndrome, Ultrasound

S-45 Sistoseli Taklit Eden Vajinal Kist: Nadir Bir Vaka Sunumu

Zeliha Öcal Çalık[1], Abdurrahman Hamdi İnan[1]
1 Sağlık Bilimleri Üniversitesi, İzmir Tepecik Eğitim ve Araştırma Hastanesi

Vajinal kistler, 200 kadında 1 görülen, genellikle asemptomatik ve iyi huylu lezyonlardır. Küçük kistler genellikle belirti vermezken büyük ve semptomatik kistler vajinal dolgunluk hissi, cinsel ilişki sırasında ağrı ve idrar kaçırma gibi belirtiler gösterebilir. Bu vaka sunumu, vajinada ele gelen kitle şikayetiyle polikliniğe başvuran ve öncesinde sistosel ön tanısıyla değerlendirilen 35 yaşındaki bir kadın hastanın tanı ve tedavi süreçlerini ele almaktadır. Hastanın yapılan vajinal muayenesinde, anterolateral duvarda yaklaşık 4 cm boyutunda, mobil ve hafif ağrılı kistik lezyon tespit edilmiştir. Transvajinal ve suprapubik ultrasonografi ile vajinal kistin alt üriner sistemden bağımsız olduğu düşünülmüş ve diğer genital organlarda patolojik bulgu saptanmamıştır. Spinal anestezi altında gerçekleştirilen cerrahi işlemle kistik oluşum tamamen çıkarılmıştır ve ameliyat sonrası dönemde herhangi bir komplikasyon gözlenmemiştir. Patoloji sonucu, şiddetli kronik enflamasyon bulguları içeren Bartholin bezi kisti olarak rapor edilmiştir. Postoperatif 6. haftada yapılan kontrol muayenesinde hastanın muayenesi olağan bulunmuş ve herhangi bir şikayeti olmadığı bildirilmiştir. Vajinanın kistik lezyonları genellikle asemptomatiktir ve bu lezyonların değişken klinik sunumları preoperatif tanıyı zorlaştırmaktadır. En sık görülen türler arasında Müllerian kistler, epidermal inklüzyon kistleri, Gartner kanalı kistleri ve Bartholin bezi kistleri yer almaktadır. Tanı sürecinde ultrasonografi ilk tercih edilen görüntüleme yöntemi olurken MRI ek bilgiler sunmaktadır. Semptomatik kistlerin yönetimi genellikle cerrahidir ancak tamamının çıkarılması her zaman mümkün olmayabilir. Bu vaka, Bartholin bezine ait kistik oluşumun sistoseli taklit ettiği bir durumu sunmaktadır. Sonuç olarak, uygun tanı ve yönetim stratejileri için öykü alma, pelvik muayene ve görüntüleme tekniklerinin kombinasyonu önem arz etmektedir.

Anahtar Kelimeler: sistosel, bartholin bezi, vajinal kist

Vaginal Cyst Mimicking Cystocele: A Rare Case Report

Vaginal cysts are relatively uncommon, occurring in approximately 1 in 200 women, and are generally asymptomatic and benign lesions. While small cysts typically do not present any symptoms, larger and symptomatic cysts may manifest as vaginal fullness, pain during intercourse, and urinary incontinence. This case presentation discusses the diagnostic and therapeutic processes of a 35-year-old female patient who presented to the clinic with complaints of a palpable mass in the vagina and was previously evaluated with a preliminary diagnosis of cystocele. Upon vaginal examination, a mobile and slightly tender cystic lesion measuring approximately 4 cm was detected on the anterolateral wall of the vagina. Transvaginal and suprapubic ultrasonography suggested that the vaginal cyst was independent

of the lower urinary tract, and no pathological findings were noted in other genital organs. The cystic formation was completely excised during a surgical procedure conducted under spinal anesthesia, and no complications were observed in the postoperative period. The pathology report indicated a Bartholin gland cyst with findings of severe chronic inflammation. During the control examination conducted in the sixth postoperative week, the patient was found to be in normal condition, reporting no complaints. Cystic lesions of the vagina are generally asymptomatic, and the variable clinical presentations of these lesions complicate preoperative diagnosis. The most commonly encountered types include Müllerian cysts, epidermal inclusion cysts, Gartner duct cysts, and Bartholin gland cysts. While ultrasonography is the first-line imaging modality in the diagnostic process, MRI provides additional valuable information. Management of symptomatic cysts is typically surgical, though complete excision may not always be feasible. This case illustrates a situation in which a cystic formation related to the Bartholin gland mimicked a cystocele. In conclusion, a combination of thorough history-taking, pelvic examination, and imaging techniques is essential for accurate diagnosis and effective management strategies.

Keywords: cystocele, bartholin gland, vaginal cyst

Resim 1: Prolapsusu taklit eden vajinal kistin operasyon öncesi görüntüsü

Resim 2 : Kitlenin vajinal yaklaşımla tam olarak çıkarılması sonrası görüntü

S-46 Anemiyle Gelen Enfekte Vajene Doğan Leiomyoma: Olgu Sunumu

Funda Bölükbaşı[1]
1 Katip Çelebi Üniversitesi Atatürk Eğitim ve Araştırma Hastanesi

ÖZET

Uterin leiomyomlar, özellikle üreme çağındaki kadınlarda sık görülen benign tümörlerdir. Submüköz yerleşimli miyomlar ise daha nadir olup, semptomatik olduklarında anormal uterin kanama, infertilite ya da vajinal kitle gibi belirtilerle karşımıza çıkabilirler. Özellikle vajene prolabe olan submüköz miyomlar, enfeksiyon ve nekroz gibi komplikasyonlarla birlikte görülebilir ve acil müdahale gerektiren klinik tablolar oluşturabilir.

Bu olgu sunumunda, 41 yaşında, önceden sezaryen öyküsü bulunan bir kadın hastada, ilişki sonrası gelişen aktif vajinal kanama, anemi ve vajinada kitle hissi ile başvuru sonrası vajene prolabe olmuş enfekte ve nekrotik bir leiomyoma tanısı konulmuştur. Hastada hipotansiyon ve ciddi anemi saptanmış, vajinal muayenede kötü kokulu, vajeni dolduran nekrotik kitle tespit edilmiştir. Ultrasonografide, endometriyumdan vajene doğru uzanan yaklaşık 7 cm çapında submüköz miyom görülmüştür. Hastaya acil resüsitasyon sonrası spinal anestezi altında vajinal myomektomi uygulanmış, ardından intrauterin kanama kontrolü amacıyla küretaj yapılmıştır. Operasyon sonrası komplikasyon izlenmemiş, enfeksiyon tedavisine başlanmış ve hasta postoperatif 2. günde taburcu edilmiştir.

Bu olgu, nadir görülen ancak ciddi sistemik etkiler yaratabilen prolabe enfekte leiomyomların, hızlı tanı ve uygun cerrahi müdahale ile başarılı şekilde yönetilebileceğini göstermektedir. Vajinal yolla myomektomi, uygun hasta seçimi ve dikkatli cerrahi teknikle etkili ve güvenli bir tedavi seçeneği sunmaktadır.

Anahtar kelimeler: Myom, vajinit, anormal uterin kanama, anemi

ABSTRACT

Uterine leiomyomas are benign tumors commonly observed in women of reproductive age. Although submucosal leiomyomas are less frequent, they may present with symptoms such as abnormal uterine bleeding, infertility, or a protruding vaginal mass. When prolapsed into the vagina, these tumors may become infected or necrotic, potentially leading to emergency clinical scenarios.

We present the case of a 41-year-old woman with a previous cesarean section, who was admitted following sexual intercourse with active vaginal bleeding, anemia, and a sensation of a vaginal mass. On examination, she was hypotensive and severely anemic. A foul-smelling, necrotic mass filling the vaginal canal was detected. Ultrasonography revealed a 7 cm submucosal leiomyoma prolapsing from the endometrium into the vagina. After emergency resuscitation, vaginal myomectomy was performed under spinal anesthesia, followed by uterine curettage for bleeding control. The postoperative course was uneventful, and antibiotic therapy was initiated. The patient was discharged on the second postoperative day without complications.

This case highlights that although rare, prolapsed infected leiomyomas can have significant systemic effects and require prompt diagnosis and appropriate surgical intervention. Vaginal myomectomy remains a safe and effective treatment option with proper patient selection and surgical technique.

Keywords: Leiomyoma, vaginitis, abnormal uterine bleeding, anemia

GİRİŞ

Uterin leiomyomları, miyom veya fibroid olarak da adlandırılır, miyometriyumun düz kas hücrelerinden kaynaklanan iyi huylu tümörlerdir. Kadınlarda en sık görülen pelvik tümördür[1]. Uterin leiomyomlar bulunduğu anatomik lokalizasyona göre sınıflandırılır, bunlar submüköz, intramural ve subseröz olarak adlandırılır[2]. Submüköz uterin leiomyomlar tüm leiomyomların yaklaşık 5%'ini oluşturur[3].

Vajene prolabe olan leiomyomlar genellikle FİGO evrelemesine göre tip 0'dır, Tip 1 veya tip 2 leiomyomlarda vajene prolabe olabilir ve bunlar intramural komponentede sahip olabileceğinden intraoperatif kanamalara sebep olabilir[4]. Vajene doğmuş myoma sıklıkla eşlik eden iki komplikasyon enfeksiyon ve nekrozdur[5]. Saplı vajene prolabe olmuş leiomyomların genel olarak tedavisi vajinal myomektomidir, bu vakalarda vajinal myomektominin başarı oranı 95% olarak gösterilmiştir[6].

Bu yazıda acil servise anemi ve abondan aktif vajinal kanama bulgularıyla gelen enfekte ve nekroze olmuş vajene prolabe leiomyomun vajinal myomektomiyle çıkarıldığı bir olgu sunulmuştur.

Olgu

41 yaşında, 1 sezaryen doğumu olan hasta, acil servise ilişki sonrası aktif vajinal kanama ve vajinada ele gelen kitle şikayetiyle başvuruyor. Hastanın vitallerine bakıldığında hipotansif ve taşikardisi olduğu tespit ediliyor, ardından yapılan muayenesinde vajeni dolduran kötü kokulu kitle ve aktif vajinal kanama saptanıyor. Yapılan ultrasonografide uterus retrovert retroflex konumda endometrium 20 mm endometriumdan dışarıya vajene prolabe olmuş 73x68 mm leiomyoma saptanıyor. Laboratuvar tetkiklerinde hastanın hemoglobini 4.8 crp:38 gelmesi üzerine acil 3 ünite eritrosit süspansiyonu, 1 adet taze donmuş plazma takılması planlanarak vajinal myomektomi kararı verildi.

Spinal anestezi altında leiomyomun pedinkülüne ulaşılamadığı için myom görüldüğü yerden tenekulum forsepsiyle tutuldu ve bükme ve çekme yöntemi uygulandı, uterusun inversiyon olmaması için pedinkül gözüktüğünde pedinkül tutulup klemplendi ve myom uterustan ayrıldı. Serviksten dışarı doğru uzanan myom pedinkülü kalmış olması ve uterin kanamanın devam etmesi üzerine full küretaj uygulmasına geçildi küretajla beraber pedinkül uterustan ayrıldı, intrauterin kanama durdu ve operasyona son verildi.

Operasyon sonrası erken komplikasyon izlenmedi. Hastaya operasyon sonrası doksisiklin ve metronidazol tedavisi başlandı. Hasta postoperatif 2. Günde taburcu edildi.

Hasta 14 gün sonra kontrole geldiğinde kötü koku akıntı ve kanama şikayetinin olmadığını ifade etti. Yapılan muayenede serviks multipar görünümde olağan izlendi lökore izlenmedi. Yapılan ultrasonda uterus retrovert retrofleks endometrium 10 mm uterus anteriorunda endometriumla ilişkisi olmayan intramural 5 cm myom nüvesi izlendi. Hemogram değeri 9.3 tespit edildi.

Hastanemiz patoloji kiliniğinde incelenen kitle dejenerasyon ve nekroze alanlar içeren leiomyoma şeklinde raporlandı

BULGULAR

Şekil 1: Abdominal usgde vajene doğan myom

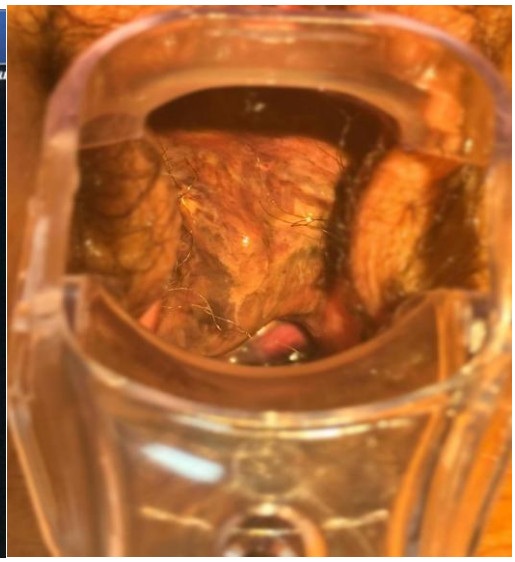

Şekil 2: Muayenede nekroze olmuş enfekte myom

Şekil 3: Ameliyatta çıkarılan material

SONUÇ VE TARTIŞMA

Vajene prolabe olmuş enfekte ve nekrotik leiomyomlar nadir görülmekle birlikte ciddi komplikasyonlara neden olabilir. Bu tür olgularda erken tanı, hemodinamik stabilizasyon ve zamanında yapılan cerrahi müdahale hayat kurtarıcıdır. Vajinal yolla myomektomi, uygun teknikle uygulandığında etkili ve güvenli bir tedavi seçeneğidir. Olgumuz, bu nadir ancak klinik olarak önemli durumun tanınması ve yönetimi açısından literatüre katkı sunmaktadır.

KAYNAKÇA

1. Zullo F, Venturella R, Raffone A, Saccone G. In-bag manual versus uncontained power morcellation for laparoscopic myomectomy. Cochrane Gynaecology and Fertility Group, ed. *Cochrane Database Syst Rev*. 2020;2020(5). doi:10.1002/14651858.CD013352.pub2

2. Cook H. The Impact of Uterine Leiomyomas on Reproductive Outcomes. Published online 2014.

3. Ujihira T, Ota T, Nagano H, Ogishima D. Endoloop ligation technique for prolapsed pedunculated submucous uterine myoma: utility and reliability. *Arch Gynecol Obstet*. 2013;287(4):697-701. doi:10.1007/s00404-012-2610-1

4. Management of prolapsed pedunculated myomas - Caglar - 2005 - International Journal of Gynecology & Obstetrics - Wiley Online Library. Accessed March 29, 2025. https://obgyn.onlinelibrary.wiley.com/doi/10.1016/j.ijgo.2005.01.018

5. Akdaş Reis Y, Akdag Cirik D, Tasci T, et al. Vajene doğmuş dev submüköz myomun cerrahi tedavisi: Olgu sunumu. *Zeynep Kamil Tıp Bül*. 2015;0(0). doi:10.16948/zktb.04689

6. Golan A, Zachalka N, Lurie S, Sagiv R, Glezerman M. Vaginal removal of prolapsed pedunculated submucous myoma: a short, simple, and definitive procedure with minimal morbidity. *Arch Gynecol Obstet*. 2005;271(1):11-13. doi:10.1007/s00404-003-0590-x

S-47 Vaka Sunumu: Mesane Endometriozisi

Hatice Topaloğlu[1], Abdurrrahman Hamdi İnan[1]
1 Sağlık Bilimleri Üniversitesi İzmir Tepecik Eğitim ve Araştırma Hastanesi

ÖZET: Endometriozis, genellikle 30-40 yaş arasındaki kadınlarda görülen, çeşitli semptomlara yol açabilen bir hastalıktır ve genitoüriner endometriozis tanısı koymak zordur. Üriner endometriozis, kadınların %0,3 ile %1,2'sinde görülmekte olup, en sık mesaneyi etkiler ve bu durum genellikle üriner semptomlarla teşhis edilir. Tanı için jinekolojik ve ürolojik muayene gereklidir. Bu vaka örneğinde, 45 yaşında iki sezaryen geçirmiş bir kadın, kronik pelvik ağrı ve siklik dizüri yakınmalarıyla başvurmuş, yapılan ultrasonda mesanede buzlu cam ekojenitesine sahip bir kitle tespit edilmiştir. Operasyon sırasında mesane duvarına yapışmış bu kitlenin rezeksiyonu yapılmış, patoloji sonucunda malignite bulgusu bulunmamıştır.

Mesane endometriozisi (ME), primer ve sekonder olmak üzere iki şekilde sınıflandırılır. Primer ME, spontan gelişen bir hastalık olup, sekonder ME ise pelvik cerrahi girişimlerden sonra ortaya çıkan bir lezyondur. Endometriozis, hormonlar ile ilişkili olarak gelişmekte olup, nadiren postmenopozal dönemde de görülebilir. Tanı, idrar testleri, ultrasonografi, sistoskopi ve MR gibi çeşitli yöntemlerle konulabilir. Ultrason, buzlu cam ekojenitesine sahip kistik yapılarla karakterizedir ve sistoskopi tanı için önemli bir araçtır.

Endometriozis, jinekolojik kliniklerde sık görülse de, özellikle irritatif semptomlar gözden kaçırılabilir. Bu nedenle, tekrarlayan vakalarda ürojinekolojik muayene ve ultrasonografik inceleme önerilmektedir. Cerrahi tedavi sonrası hormonal tedavi genellikle önerilmez, ancak rekürrens ve semptomsuz dönemlerin uzatılması için hormon tedavisi bazı durumlarda kullanılır. Detrusor endometriyozisi için segmental mesane rezeksiyonu genellikle güvenli ve etkili bir prosedürdür. Nüks oranları, hastanın yaşıyla ilişkilidir ve genç hastalarda yeterli rezeksiyon sağlanamaması nedeniyle daha yüksektir.

ABSTRACT: Endometriosis is a condition commonly seen in women between the ages of 30 and 40, which can lead to various symptoms, and diagnosing genitourinary endometriosis can be challenging. Urinary system endometriosis is seen in 0.3% to 1.2% of women, with the bladder being the most commonly affected organ, often diagnosed based on urinary symptoms. A thorough gynecological and urological examination is required for an accurate diagnosis. In a case example, a 45-year-old woman with a history of two cesarean sections presented with chronic pelvic pain and cyclic dysuria. Ultrasound imaging showed a heterogeneous mass with a snowstorm-like echogenicity protruding from the anterior part of the uterus towards the bladder, suggestive of endometriosis. The patient underwent laparoscopy for hysterectomy and resection of the bladder mass. Pathological analysis revealed no malignancy.

Bladder endometriosis (BE) is classified into two types: primary and secondary. Primary BE occurs spontaneously and is diagnosed in 11% of urinary endometriosis cases, while secondary BE is an iatrogenic lesion that arises after pelvic surgeries such as cesarean section or hysterectomy. Endometriosis is hormonally influenced, although it can rarely be observed in the postmenopausal period. Diagnosis is typically made using urine tests, ultrasound,

cystoscopy, and MRI. Ultrasound often shows cystic structures with snowstorm-like echogenicity, and cystoscopy is an important diagnostic tool.

Endometriosis is common in gynecological clinics, but irritative symptoms, such as dysuria, may often be overlooked, especially in recurrent cases. Therefore, urogynological examination and ultrasonographic evaluation are recommended. Hormonal therapy is typically not recommended after surgery, although it may be used in certain cases to extend symptom-free periods and reduce recurrence. Segmental bladder resection is generally considered a safe and effective procedure for detrusor endometriosis. The recurrence rate is associated with the patient's age, as younger patients may not have sufficient resection, leading to higher recurrence rates compared to older patients.

GİRİŞ: Endometriozis en sık 30 ila 40 yaş arası menstrüel dönemdeki kadınlarda görülen ve birçok farklı semptomlara yol açabilen bir hastalıktır (1). Genitoüriner endometriozis tanısı koymak özellikle zordur ve irritabl bağırsak sendromu, interstisyel sistit ve hatta psikolojik rahatsızlıklar gibi diğer patolojilerle ayırıcı tanısı gerekebilmektedir. Üriner sistemde endometriyozis tüm kadınlarda %0,3 ile %1,2'ye varan oranlarda görülmektedir. Üriner endometriozis en sık mesanede (%85) görülmektedir ve üriner semptom şikayetlerine bağlı olarak teşhis edilir (2). Doğru tanı için iyi bir jinekolojik ve ürolojik muayene gerekir.

VAKA: 45 yaşında, geçirilmiş iki sezaryan öyküsü olan hasta kronik pelvik ağrı ve siklik dizüri yakınmalarıyla polikliniğimize başvurdu. Yapılan ultrasonda, uterus adenomyotik ve overler bilateral olağan görünümdeydi. Uterus corpus anteriorundan mesane duvarına protrüze olan buzlu cam ekojenitesinde heterojen yaklaşık 5 cmlik endometriozisi düşündüren kitle izlendi. (Resim 1) Tümör belirteçleri değerleri normal aralıktaydı. Kronik pelvik ağrı endikasyonuyla laparoskopik histerektomi ve mesanedeki kitleye rezeksiyon kararı verildi. Operasyona sistoskopiyle başlandı. Sistoskopide mesane posterior duvarından lümene protrüze kitle görüldü. (Resim 2)

Resim 1: Mesanedeki kitlenin trans abdominal ultrason görüntüsü

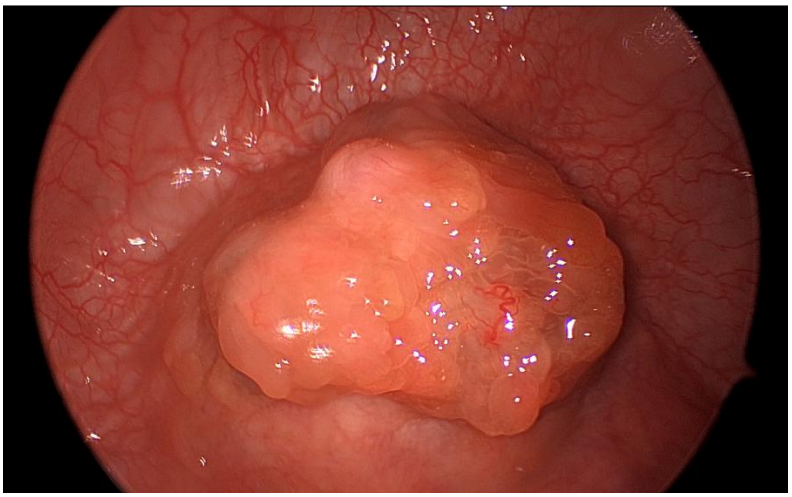

Resim 2: Lümene protrüze kitlenin sistoskopideki görüntüsü

Operasyona histerektomiyle devam edildi. Mesane peritonu uterin corpus yarısına kadar yükselmişti. Lateral yaklaşımla ve eş zamanlı yapılan sistoskopiyle, uterus ön duvarına adheze olan kitle, soğuk makas ile sistotomi yapılarak rezeke edildi.(Resim 3)

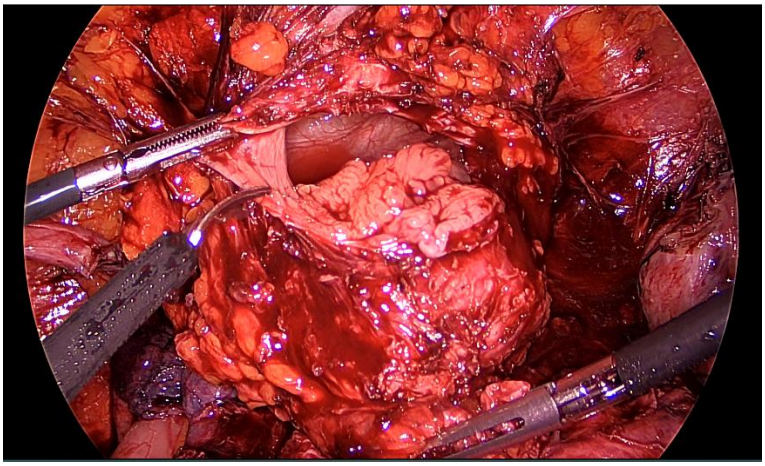

Resim 3: Mesanedeki kitlenin segmental rezeksiyonu

Histerektominin tamamlanmasının ardından vajen kafı sütüre edildi. Sistotomi insizyonu müsküler tabaka ve serozası iki ayrı kat olarak devamlı sütüre edildi. Operasyon yapılan sistoskopiyle sonlandırıldı. Her iki üreter orifisinden jet akım görüldü ve mukozada sütür hattı intakt izlendi. (Resim 4) Hasta üroloji konsültasyonu neticesinde 14 gün sonda ile takip edildi. Kontrol sistogram sonrası sonda çekildi. Kitlenin patoloji sonucunda yaygın endometriozis odakları ve bu odaklarda atipi veya malignite yönünde değişim saptanmadığı rapor edildi. Postoperatif 1.ay kontrolünde ve sonraki takiplerinde herhangi bir patolojik durum saptanmadı.

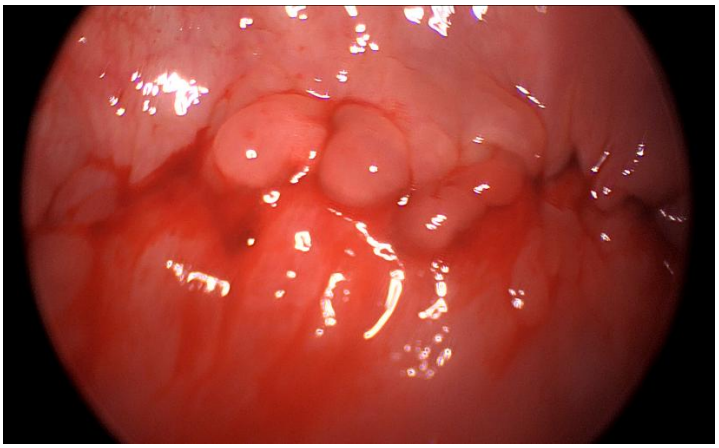

Resim 4: Sütürasyon sonrası mesane mukozasının sistoskopik görüntüsü

TARTIŞMA: Endometriozis üriner sistemde en sık olarak mesaneyi etkilemektedir. Olguların % 85'i mesanede saptanırken üreter tutulumu ise nadiren görülmektedir. Mesane endometriozisi (ME) başlangıç tipine göre "primer" veya "sekonder" olarak tanımlanır: Primer ME spontan olarak gelişen bir hastalık olup üriner endometriozis tanısı konan hastaların %11'inde teşhis edilirken; sekonder ME %50 oranında geçirilmiş sezaryan veya histerektomi gibi pelvik cerrahi girişimlerden sonra meydana gelen iyatrojenik bir lezyondur (2). Oluşumunda embriyonik, migratuar ve metastatik, transplant veya iyatrojenik teori düşünülmektedir. Hormonal olarak gelişim göstermesine karşın çok nadir olarak postmenapozal dönemde de görülebilmektedir. ME lezyonu mesanenin serozal yüzeyinden mukozaya doğru ilerler ve çoğunlukla multifokaldir. En sık etkilenen yerler trigon ve mesane kubbesidir. Periodik dizüri ve/veya hematüri ataklarının etiyolojisinde %1-2 oranında mesane tutulumlu endometriozis tanısı yer almaktadır (3). Menoüri bu tutulumun mesane yüzeyine kadar ulaştığı %25 vakada görülebilir (2). Tanı için idrar tetkiki hematüri değerlendirmesinde önemli bir yer oluşturur. İdrar kültürü sistit ile benzeyen kliniğin ayırıcı tanısında kullanılabilir. Ayrıca mesane içerisindeki kitlesel oluşumun tümöral dokulardan ayırımında idrar sitolojisi kullanılmalıdır. Radyolojik olarak transvajinal (TVS) ve transabdominal ultrasonografi (TAS) sırasıyla %64-89 sensitivite, %89-100 spesifiteye sahiptir (6). Ultrasonografide sıklıkla buzlu cam ekojenitesine sahip çok sayıda bölümden oluşan kistik yapı ile karakterizedir. Gerektiğinde sistoskopi ve biyopsi tanısal amaçlı düşünülebilir. Menstrüel periyotta yapılacak olan sistoskopi tanı koymada başarı şansını artıracaktır. MR; ektopik endometriozis vakalarının tanısında son derece yüksek doğruluk oranları sebebi ile tercih edilmektedir (3).Endometriozis jinekoloji kliniklerinde son derece sık görülen, tanı ve tedavi açısından güncel pratikte önemli bir yer tutmaktadır. Reprodüktif çağdaki kadınlarda dizüri gibi irritatif semptomlar çoğunlukla gözden kaçırılabilmektedir. Özellikle tekrarlayan olgularda ürojinekolojik muayene ve daha sonrasında ultrasonografik incelemeyle değerlendirilmelidir. Tanıyı doğrulamak adına sistoskopi seçeneği mutlaka akılda bulundurulmalıdır. Cerrahi sonrasında endometriyal doku regresyonunu sağlamak ve pelvik ağrıyı azaltmak açısından hormonal tedavi önerilmezken, rekürrens ve semptomsuz periyodu uzatmak adına bu tedavinin en az 6 ay boyunca uygulanmasını destekleyen az sayıda çalışma vardır. Ne yazık ki bu tedavi sonrasında lezyonlar tekrarlama

eğilimindedirler. Detrusor endometriyozisi için segmental mesane rezeksiyonu genellikle görece basit ve güvenli bir prosedürdür. Laparotomik, laparoskopik ya da robotik olarak gerçekleştirilebilmektedir. Nüksün en önemli sebeplerinden birisi de dolaylı yollarla tedaviyi etkileyen hasta yaşıdır. Genç hastalarda yeterli rezeksiyon sağlanamadığı ve gerektiğinde parsiyel sistektomi gibi agresif tedavilerden kaçınıldığından nüks oranları yaşlı hastalara nazaran yüksek saptanmaktadır (4). Küratif bir cerrahi, hormonal ek bir ajana gerek olmaksızın tedavide yeterli olabilir.

KAYNAKLAR

1. Cornilie F, et al. Deeply infiltrating pelvic endometriosis: histology and clinical significance.Fertil Steril 1990;53:978—83.

2. Carmen Maccagnano, Federico Pellucchi, Lorenzo Rocchini, Massimo Ghezzi, Vincenzo Scattoni, Francesco Montorsi, Patrizio Rigatti, Renzo Colombo. Diagnosis and treatment of bladder endometriosis: state of the art. Urol Int 2012;89:249-258.

3. Dallaudière B, Salut C, Hummel V, Pouquet M, Piver P, Rouanet JP, Maubon A. MRI atlas of ectopic endometriosis. Diagn Interv Imaging 2013;94:263-80.

4. Carmen Maccagnano, Federico Pellucchi, Lorenzo Rocchini, Massimo Ghezzi, Vincenzo Scattoni, Francesco Montorsi, Patrizio Rigatti, Renzo Colombo. Diagnosis and treatment of bladder endometriosis: state of the art. Urol Int 2012;89:249-258.

S-48 Kliniğimizde Tuba-Ovaryan Abse Yönetimi

Batuhan Baykuş[1], Neslihan Arslan[1], Adnan Budak[1]
1 İzmir Tepecik Eğitim ve Araştırma Hastanesi Kadın Hastalıkları ve Doğum

ÖZET

Bu çalışmada amaç klinik parametreler ve ultrasonografik (USG) bulguların incelenip belirlenmesi ve tuba-ovaryan apse (TOA) cerrahisine ihtiyaç duyacak

hastalar hakkında çeşitli öngörülerde bulunulması amaçlanmıştır.

Anahtar kelimeler: Tuba-ovaryan abse (TOA), ultrasonografi , cerrahi

ABSTRACT

It is aimed to examine and determine the sociodemographic, clinical parameters and ultrasonographic (USG) findings and to make various predictions about patients who will need tube-ovarian abscess (TOA) surgery.

Keywords: surgery; ultrasonography; tubo-ovarian abscess (TOA);

GİRİŞ

Tubo-ovaryan apse (TOA), genellikle pelvik inflamatuar hastalık (PID) sonrası gelişen, üst genital traktusu etkileyen ciddi bir enfeksiyondur ve PID'li kadın hastaların %10–15'inde görülür. En sık görülen etken bakteriler arasında *Peptococcus*, *Bacteroides* ve *E. Coli* yer alır. TOA, bazen komplike divertikülit veya perfore apandisitten sonra da ortaya çıkabilir. TOA tedavisinde en uygun yaklaşım konusunda kesin bir görüş birliği yoktur. Son yıllarda birçok hastada cerrahi tedavi gerekmiştir. Yaş, beyaz küre sayısı (WBC) ve apse boyutu gibi faktörlerin cerrahi gereksinimini öngörmedeki rolü araştırılmış olsa da, en belirleyici parametre henüz netleşmemiştir. Bu çalışma, TOA veya pelvik apse hastalarının demografik, klinik, laboratuvar ve ultrasonografi (USG) bulgularını değerlendirmeyi amaçlamaktadır.

YÖNTEM

Eylül 2024 ve Nisan 2025 tarihleri arasında yürütülen çalışma kapsamında, TOA tanısı konan toplam 30 hasta değerlendirmeye tabi tutulmuştur. Çalışmaya katılan hastalar klinik ve ultrason (USG) bulguları, demografik özellikleri ve tedavi yöntemleri (yani medikal ve cerrahi ile sadece medikal) açısından, abse boyutu-antibiyoterapi rejimi- takip süresi gibi özellikler açısından karşılaştırılmıştır.

BULGULAR

Çalışmaya dahil edilen hastalardan 4 tanesi, tedavileri devam etmekte iken kendi istekleriyle hastaneden ayrılarak taburcu edilmiş olup çalışma dışı bırakılmıştır. Kalan 26 hastanın 15 tanesi cerrahi tedaviye gereksinim duyarken bu 15 hastanın 7 tanesi akut batın bulgularıyla, 8 tanesi uygun antibiyoterapi sonrası elektif cerrai planlanarak opere edilmiştir. Cerrahi tedavi gören hastalar arasında 1 hasta hariç tümünde abse boyutu 5cm ve üzerindeyken 1 hasta 3cm boyutunda bir abse ile akut batın+apandisit nedeniyle operasyona alınmıştır.

Veriler

Operasyona alınan 15 hastadan 4'ü operasyon sonrası takiplerinde antbiyotik revizyonuna ihtiyaç duymuştur. Medikal tedavi grubunda ise sadece 3 hasta antibiyotik revizyonuna ihtiyaç duymuştur. Hem cerrahi tedavi grubu hem de medikal tedavi grubunda genellikle 3'lü antibiyoterapi rejimi kullanılmıştır. Medikal tedavi grubunda 1 hasta 2'li antibiyoterapi rejimine yanıt vererek herhangi tedavi değişikliğine ihtiyaç duymamıştır. 26 hastadan 5'inde Rahim içi araç (RİA) mevcut olup 3ü cerrahi, 2'si medikal tedavi görmüş, tümünde RİA ekstripasyonu yapılmıştır. RİA kullanımı ile cerrahi-medikal tedavi gereksinimi arasında anlamlı bir ilişki gözlenmemiştir. Hastaların 12 tanesinde abse yerleşimi sağda, 12 tanesinde solda 2 tanesinde ise birden fazla abse odağı izlenmiştir.

SONUÇ VE TARTIŞMA

Üreme çağındaki kadınlar, TOA'ya daha yatkındır. TOA'nın tanısı için pelvik muayene ve radyolojik görüntüleme gereklidir. Erken tanı ve tedavi, TOA'nın fertiliteyi etkilemesi ve ölümcül olabilmesi nedeniyle önemlidir. Çalışmada, cerrahi ve medikal tedavi yöntemlerinin etkinliği incelenmiştir. Medikal tedavi grubu daha hızlı iyileşirken, apse çapının 5 cm'den büyük olması antibiyotik tedavisinin başarısızlığı ile ilişkilendirilmiştir. Ayrıca, akut batın olan hastalar için cerrahinin daha faydalı olduğu bulunmuştur. RİA kullanımı ile cerrahi tedavi gereksinimi arasında bir ilişki tespit edilmemiştir. Çalışma, apse boyutunun cerrahi müdahale için önemli bir kriter olduğunu ortaya koymuştur.

KAYNAKÇA

1. 1. Jennings LK, Krywko DM. Pelvic inflammatory disease. StatPearls. Treasure Island (FL)2021.
2. McNeeley SG, Hendrix SL, Mazzoni MM, et al. Medically sound, cost-effective treatment for pelvic inflammatory disease and tuboovarian abscess. Am J Obstet Gynecol. 1998; 178(6): 1272–1278, doi: 10.1016/s0002-9378(98)70333-3, indexed in Pubmed: 9662312.
3. Chappell CA, Wiesenfeld HC. Pathogenesis, diagnosis, and management of severe pelvic inflammatory disease and tuboovarian abscess. Clin Obstet Gynecol. 2012; 55(4): 893–903, doi: 10.1097/GRF.0b013e3182714681, indexed in Pubmed: 23090458.

4. Reed SD, Landers DV, Sweet RL. Antibiotic treatment of tuboovarian abscess: comparison of broad spectrum beta-lactam agents versus clindamycin-containing regimens. Am J Obstet Gynecol. 1991;164(6 Pt 1):1556-61;

S-49 Gebelikte Nadir Bir Akut Batin Nedeni: Miyom Torsiyonu

Simge Kilis[1], Uğurcan Dağlı[1]
1 Tepecik Eğitim ve Araştırma Hastanesi

Özet

Gebelikte karın ağrısı şikayetinin nedeni fizyolojik ve anatomik değişiklikler nedeniyle tanı koyma sürecini zorlaştırabilir. Gebelikte akut karın, obstetrik ve non-obstetrik nedenlere bağlı olabilir. Bu çalışmada, 16. gebelik haftasında karın ağrısı şikayetiyle başvuran bir hastada miyom torsiyonu tespit edilmiştir. Minimal invaziv cerrahi müdahale ile tedavi edilen hastanın durumu, gebelikte akut karın yönetiminin önemini vurgulamaktadır. Gebelikte miyomlar nadir görülse de miyom torsiyonu gibi komplikasyonlar ortaya çıkabilir. Akut karın şüphesi olan gebelere multidisipliner bir yaklaşım gerekir.

Abstract

The cause of abdominal pain during pregnancy can complicate the diagnostic process due to physiological and anatomical changes. Acute abdominal pain in pregnancy may be due to obstetric or non-obstetric reasons. In this study, a case of uterine fibroid torsion was detected in a patient who presented with abdominal pain at the 16th week of pregnancy. The patient's condition, treated with minimal invasive surgical intervention, emphasizes the importance of managing acute abdomen in pregnancy. Although fibroids are rarely seen during pregnancy, complications such as fibroid torsion can occur. A multidisciplinary approach is required for pregnant women suspected of having an acute abdomen.

Giriş

Gebelik, birçok fizyolojik ve anatomik değişikliğe yol açar özellikle karın ağrısı gibi şikâyetlerle başvuran gebelerde, ağrının obstetrik veya non-obstetrik nedenlerden kaynaklanması durumu tanı koymayı zorlaştırır (1).Akut batın durumunda, fetal ve maternal morbidite ve mortalite gözeterek doğru ve multidisipliner bir yaklaşım gerekir. Bu çalışmada, 16. gebelik haftasında karın ağrısı şikâyetiyle başvuran bir gebe hasta, akut karın ağrısının nadir bir nedeni olan miyom torsiyonu olarak değerlendirilmiş ve minimal invaziv cerrahi müdahale ile tedavi edilmiştir. Gebelikte akut karın yönetiminin önemini vurgulayan bu olgu, doğru tanı ve tedavi süreçlerinin gerekliliğini göstermektedir.

Olgu Sunumu

G1 P0 23 yaşında hasta, 16. gebelik haftasında karın ağrısı şikâyeti ile kliniğimize başvurdu. Bilinen herhangi bir hastalığı yoktu. Tam kan sayımında lökosit 12000, nötrofi 1 %74,2, hemoglobin 10,3 g/dl crp değeri 9 olarak bulundu. Tam idrar analizinde +1 lökosit tespit edildi. Fizik muayenede batın sağ kadranda defans ve rebaund tespit edildi. Vajinal muayenede serviks ve vajina normal olarak izlendi. Batın ultrasonografisinde 16 hafta ile uyumlu canlı intrauterin gebelik, uterus anterior sağ lateral kısmınsa 56*39 mm içerisinde hemorojik komponentler

barından kitlesel lezyon ve batın içi 40 mm serbest sıvı tespit edildi. Her iki over vizualize edildi. Bilateral overler olağan görünümde ve her iki overde vaskülarizasyon izlendi. Hastaya akut batın nedeniyle diognostik laporoskopik değerlendirme yapıldı.Umbilikustan yapılan transvers insizyon ile 10'luk trokarla batına girildi. Ekspilorasyonda batın içi organlar değerlendirildi. Safra kesesi, karaciğer, dalak ve apendiks normal olarak değerlendirildi. Uterus 16 hafta cesamette sağ anetrolaterallinde saplı subseröz kendi pedikülü çevresinde dönerek strangüle olmuş mor renkli yaklaşık 6 cm lik miyom nüvesi izlendi (Resim 1.).Ardından bir 10'luk bir 5' lik trokarla batına girildi. Miyom sap yerinden 3 tam tur detorsyone edildi. Sap kısmından miyom nüvesi koterize edildi. 10'luk trokar yerinden endobek yardımı ile trokar kesi yeri genişletilip miyom 3 parçaya ayrılarak batın içinden eksize edildi(Resim 2.). Batın içi mayi aspire edildi. Douglasa bir adet neloton dren yerleştirilerek işleme son verildi. Hastanın bir gün sonra dreni çekildi. Ultrosnografide fetal kardiyak aktivitenin pozitif olduğu görüldü ve hasta taburcu edildi. Post operatif dönemde ve olgunun antenatal izleminde gebelik normal seyrinde takip edildi. 37. haftada normal sponton vajinal doğumla gebelik sonlandı.

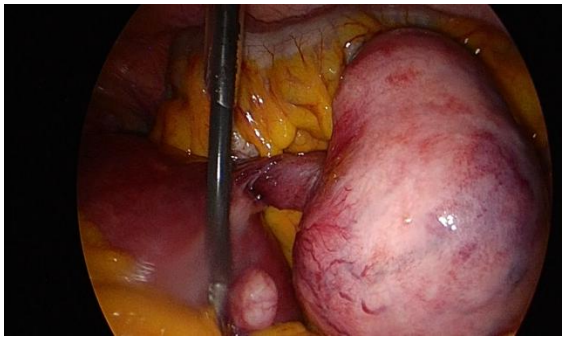

(Resim 1.)

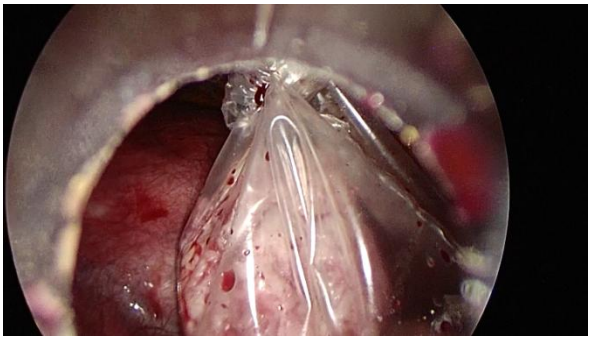

(Resim 2.)

Tartışma

Gebelikte büyüyen uterus nedeniyle intraabdominal organlar anatomik olarak yer değiştirebilir ve fizik muayeneyi zorlaştırabilir. Normal obstetrik popülasyonda bulantı, kusma ve karın ağrısının yüksek prevalans göstermesi ve gebe bir hastada gereksiz yere ameliyat yapma konusunda genel isteksizlik tanı alma ve tedavi etmede gecikmelere neden olabilir. Gebelikte akut karının en sık görülen nedeni akut apandisittir, ancak akut karının hemen hemen tüm nedenleri gebelik sırasında ortaya çıkabilir (1). Gebelikte karın ağrısının nedenleri ikiye ayrılabilir; gebeliğin bir komplikasyonu olarak ortaya çıkan obstetrik nedenler ve gebelik ile ilişikli olmayan non-obstetrik nedenler. Gebeliğe özgü durumlar arasında plasenta dekolmanı, uterus rüptürü, preeklampsi, HELLP sendromu, spontan düşükler, ektopik gebelik, over kistleri, miyom dejenerasyonu, erken doğum, korioamnionitis ve adneksiyal torsiyon sayılabilir. Gebelikle ilişkili olmayan karın ağrısı nedenleri, akut karının genel popülasyonda görülenlerle aynıdır. Obstetrik dışı nedenler içinde intestinal obstrüksiyonlar ikinci sırada yer almaktadır. Akut kolesistit, kolelitiazis, inflamatuar barsak hastalıkları, peptik ülser, akut pankreatit diğer karın ağrısı nedenleridir. Gebe hastada tanı koymada ve gebelik haftasını tayin etmede ultrason öncelikli kullanılan görüntüleme yöntemlerinden biridir. Manyetik rezonans görüntüleme ultrason ile tanı konulamayan hastalarda gebeliğin haftasına göre tercih edilebilecek başka bir görüntüleme yöntemidir. Diğer görüntüleme yöntemleri annenin ve fetusun durumuna göre

mortalite ve morbidite faktörleri göz önüne alınarak ve riskler anlatılarak klinisyen tercihine göre kullanılabilirler (2).

Gebelik sırasında ultrasonla miyomlar nispeten nadiren tespit edilebilir. Gebeliklerin yaklaşık %1,4'ünde görülür. Miyomu olan kadınların %10 ila %40'ında miyom varlığıyla ilişkili gebelik komplikasyonları görülebilir. Bunlar erken doğum, ağrı, kötü prezentasyon, doğumda distosisi, intrauterin büyüme geriliği (IUGR) ve ablasyo plasenta olarak sayılabilir. Miyomlarla ilişkili olarak şiddetli ağrı meydana gelebilir. Özellikle boyut arttıkça narkotik analjezi ihtiyacının arttığı, 3 cm'den küçük miyomların klinik olarak nadiren önemli olduğu, buna karşın çapı 5 cm'den büyük olanlarda ağrının yaygın olduğu sonucuna varan çalışmalar litaratürde yer almaktadır. Gebelikte miyoma bağlı en sık karın ağrısı etkeni büyük miyomlarda hemorajik enfarkt gelişmesidir. Bu durum ağrı, bulantı, kusma ve hafif ateş oluşturabilir. Dejenearsyon veya torsiyon gibi nedenlerle vasküler bozulma sonucu akut ağrı oluştuğunda, dejenerasyonlu miyomda anaerobik enfeksiyon için de risk artar. Konservatif yöntemlerden yanıt alınamaması durumunda gebelikte miyomektomi tercih edilebilir. Sadece saplı veya subserozal miyomlar bu tedaviye uygundur (3,4).

Enfarkt ve nekroz bulguları varlığında miyomektomi gebelikte tercih edilebilecek bir tedavidir. Gebelik haftası uygun olgularda laparoskopi de tercih edilebilir. Miyom torsiyonu gebelikte nadir bir akut batın nedenidir.

Sonuç

Obstetrik ve obsteterik olmayan karın ağrısı nedenleri gebe bir kadındaki fizyolojik ve anatomik değişiklikler nedeniyle gebelik haftasına da bağımlı olarak cerrah ve klinisyenlerin tanı koyma ve tedavi kararı verme süreçlerini oldukça karmaşık hale getirmektedir. Akut batın durumu düşünülen gebe bir kadına multidisipliner bir yaklaşım benimsenmeli, obstetrik ve cerrahi açıdan değerlendirilmeli ve gerektiğinde diğer branşlardan da ek konsültasyonlar alınmalıdır.

Kaynak

1- Augustin G, Majerovic M. Non obstetrical acute abdomen during pregnancy. Eur J Obstet Gynecol Reprod Biol. 2007; 131(1): 4-12
2- Kennedy A. Assessment of acute abdominal pain in the pregnant patient. Semin ultrasound CT MR 2000; 21: 64-77.
3- Exacoustòs C, Rosati P. Ultrasound diagnosis of uterine myomas and complications in pregnancy. Obstet Gynecol 1993; 82(1): 97-101
4- Rice JP, Ray HH, Mahoney BF: The clinical significance of uterine leiomyomas in pregnancy. Am J Obstet Gynecol 160:1212-1216, 1989 42.

S-50 Utrosct (Uterine Tumor Resembling Ovarian Sex Cord Tumor) Olgu Sunumu

Meriç Dağıstan Yakut[1], Didem Sezen[1], Yunus Emre Purut[1]
1 Tepecik Eah

ÖZET

UTROSCT (Uterine Tumor Resembling Ovarian Sex Cord Tumor), uterus kökenli, nadir görülen ve overin seks kord stromal tümörlerine histolojik benzerlik gösteren bir neoplazmdır. İlk kez 1976 yılında Clement ve Scully tarafından tanımlanmış olup, 2020 WHO sınıflamasında bağımsız bir tümör grubu olarak yer almaktadır. Tanı, tümörde seks kord elemanlarının %50'den fazla olması durumunda konulmaktadır. Klinik olarak genellikle 40–60 yaş arası kadınlarda, anormal uterin kanama, adet düzensizliği ya da pelvik ağrı gibi bulgularla ortaya çıkar. Görüntüleme yöntemleri genellikle tanı koydurmaz; kesin tanı histopatolojik ve immünhistokimyasal inceleme ile konur. İmmünboyamada calretinin, inhibin, SF-1, WT1 ve Melan-A gibi belirteçler pozitif olabilir. Moleküler düzeyde ESR1-NCOA2 ve GREB1-NCOA1/2 füzyon genleri tanımlanmıştır.Bu sunumda, 45 yaşında, G2P2Y2, anormal kanama ve adet düzensizliği şikayetleriyle başvuran kadın hasta olgusu sunulmuştur. Dış merkezde yapılan küretaj sonucu seks kord diferansiasyonu gösteren düşük dereceli endometrial stromal tümör olarak raporlanmıştır. Hastaya total laparoskopik histerektomi ve bilateral salpingooferektomi uygulanmıştır. Patolojik değerlendirmede; 2 cm çaplı, 0.7 cm myometriyal invazyonu olan, mitotik aktivite izlenmeyen ancak yaygın lenfovasküler invazyon gösteren tümör saptanmıştır. Serviks, bilateral tuba ve overlerde tümör izlenmemiştir. Metastaz saptanmaması üzerine hasta adjuvan tedavi verilmeden takibe alınmıştır.UTROSCT, morfolojik ve immünhistokimyasal çeşitliliği nedeniyle tanısal zorluklar içerebilir. Cerrahi tedavi genellikle yeterlidir. Ancak düşük olasılıkla da olsa lokal rekürrens ve metastaz bildirilmiştir. Bu nedenle, uzun dönem izlem önerilmektedir. Sunulan bu olgu, UTROSCT'nin tanı, tedavi ve izlem sürecine dikkat çekmesi açısından önemlidir.

ABSTRACT

Uterine Tumor Resembling Ovarian Sex Cord Tumor (UTROSCT) is a rare uterine neoplasm that histologically mimics ovarian sex cord-stromal tumors. It was first described by Clement and Scully in 1976 and has been recognized as an independent tumor entity in the 2020 WHO classification. The diagnosis is established when sex cord elements comprise more than 50% of the neoplasm. Clinically, it most commonly presents in women aged between 40 and 60 years with abnormal uterine bleeding, menstrual irregularities, or pelvic pain. Imaging studies are often non-specific, and definitive diagnosis requires histopathological and immunohistochemical evaluation. Markers such as calretinin, inhibin, SF-1, WT1, and Melan-A are frequently positive. Molecular analyses have identified specific gene fusions including ESR1-NCOA2 and GREB1-NCOA1/2, which help distinguish UTROSCT from endometrial stromal sarcomas.In this report, we present the case of a 45-year-old multiparous woman (G2P2) who presented with abnormal bleeding and menstrual irregularities. Endometrial curettage performed at an external center revealed a low-grade endometrial stromal tumor with sex cord differentiation. The patient subsequently underwent total laparoscopic hysterectomy with bilateral salpingo-oophorectomy. Histopathological examination revealed a 2 cm tumor with 0.7 cm myometrial invasion, absence of mitotic activity, and widespread lymphovascular invasion. No tumor involvement was detected in the cervix, fallopian tubes, or ovaries. After

evaluation by the oncology department and in the absence of metastasis, the patient was placed under surveillance without adjuvant therapy.Although UTROSCT is generally considered to have a benign course, its morphological and immunohistochemical diversity can complicate the diagnostic process. Surgical excision is usually sufficient, but rare cases of local recurrence or distant metastasis have been reported. Therefore, long-term follow-up is essential. This case highlights the importance of recognizing UTROSCT and illustrates the need for a multidisciplinary approach in its diagnosis and management.

GİRİŞ

Uterine Tumor Resembling Ovarian Sex Cord Tumor (UTROSCT), uterus kaynaklı nadir bir tümör olup, histolojik olarak overde görülen seks kord stromal tümörlere benzerlik gösterir. Bu tümör tipi ilk kez 1976 yılında Clement ve Scully tarafından tanımlanmış ve 2020 Dünya Sağlık Örgütü (WHO) sınıflamasında bağımsız bir tümör grubu olarak yer almıştır. Tanı, seks kord elemanlarının %50'den fazlasını içeren neoplazmlar için kullanılmaktadır. UTROSCT, endometrial stromal neoplazmlardan farklı olarak heterojen bir morfolojik spektrum sergiler. Tanı genellikle 40-60 yaş arasındaki premenopozal veya postmenopozal kadınlarda konur. Risk faktörleri tam olarak bilinmemekle birlikte hormonal etkenlerden şüphelenilmektedir. En kabul gören teoriye göre, bu tümörler müllerian kökenli pluripotent stromal hücrelerden gelişmektedir. Son yıllarda yapılan moleküler analizlerle ESR1-NCOA2 ve GREB1-NCOA1/2 gibi füzyon genleri tanımlanmış ve bu genlerin, UTROSCT'yi endometrial stromal sarkomdan ayırt etmede yardımcı olduğu gösterilmiştir..

OLGU

45 yaşında, G2P2Y2 kadın hasta, anormal uterin kanama ve adet düzensizliği nedeniyle dış merkeze başvurmuştur. Dış merkez küretaj patolojisi seks kord diferansiasyonu gösteren düşük dereceli endometrial stromal tümör olarak raporlanmıştır. Hastaya tarafımızda total laparoskopik histerektomi ve bilateral salpingooferektomi uygulanmıştır. Patolojik incelemede 2 cm çapında, myometriuma 0.7 cm invazyon gösteren, mitoz içermeyen, ancak yaygın lenfovasküler invazyon gösteren seks kord diferansiasyonu olan düşük dereceli endometrial stromal sarkom tanısı konmuştur. Serviks, bilateral tuba ve overlerde tümör izlenmemiştir. Metastaz saptanmaması üzerine hasta adjuvan tedavi verilmeden takibe alınmıştır.

TARTIŞMA

UTROSCT, genellikle anormal uterin kanama ile belirti verir; bazı olgularda pelvik ağrı, menstrüel düzensizlik ya da rastlantısal olarak saptanan uterin kitleler görülebilir. Ultrasonografide solid, hipoekoik ve iyi sınırlı kitleler şeklinde izlenebilir. MRI ile lokal invazyon değerlendirilebilir; ancak görüntüleme yöntemleri genellikle tanı koydurucu değildir. Tanı, histopatolojik ve immünhistokimyasal incelemelerle konur. Tümörler makroskopik olarak sarımsı renkli, solid ya da kistik-dejeneratif yapıda olabilir ve endometrium yüzeyinde ya da myometrium içerisinde yerleşebilir. Histolojik olarak trabeküler, kordonal ve tübüler seks kord benzeri dizilimler; retiküler örüntüler ve anastomoz yapan hücre şeritleri gözlenir. İmmünhistokimyasal olarak calretinin, inhibin, SF-1, WT1 ve Melan-A gibi seks kord belirteçleri pozitiflik gösterir. Ayrıca müllerian kökenli tümörlerde pozitif olan ER, PR, sitokeratin ve desmin gibi belirteçler de görülebilir. Ayırıcı tanıda özellikle endometrial stromal sarkom (ESS) düşünülmelidir; çünkü ESS genellikle JAZF1-SUZ12 füzyon geni içerir ve seks

kord diferansiasyonu nadirdir. Diğer ayırıcı tanılar arasında metastatik seks kord stromal tümörler, adenomyoepitelioma ve müllerian adenomyoid neoplazmlar yer alır. Tedavide ilk basamak cerrahidir ve çoğunlukla total histerektomi ile bilateral salpingooferektomi yeterlidir. Adjuvan tedavi genellikle gerekmez. Ancak yüksek mitotik aktivite, invaziv özellikler veya nekroz varlığında adjuvan kemoterapi veya radyoterapi düşünülebilir. UTROSCT'ler çoğunlukla iyi prognozludur, ancak nadir de olsa lokal nüks ve uzak metastaz bildirilmiştir. Bu nedenle uzun dönem izlem önerilmektedir.

SONUÇ

UTROSCT, nadir görülmesi ve ayırıcı tanıdaki zorluklar nedeniyle dikkat gerektiren bir tümördür. Cerrahi tedavi temel yaklaşım olup, malign özellikler taşıyan olgularda uzun dönem takip büyük önem taşımaktadır. Sunulan bu olgu, UTROSCT'nin tanı ve yönetiminde multidisipliner yaklaşımın gerekliliğini ortaya koymaktadır.

KAYNAKÇA

1. Bennett JA et al. Am J Surg Pathol. 2014;38(7):945–953.

2. Euscher ED et al. Blaustein's Pathology of the Female Genital Tract, 7th ed.

3. Euscher ED et al. Histopathology. 2015;66(5):695–708.

4. Kurman RJ et al. WHO Classification of Female Genital Tumors, 5th Edition, 2020.

5. McCluggage WG. Adv Anat Pathol. 2016;23(1):21–33.

S-51 Laparoskopik Histerektomi Sonrası Uygulanan Rutin Tanısal Sistoskopide İnsidental Saptanan Mesane Tümörleri

Nilsu Özaslan Kutucu[1], Abdurrahman Hamdi İnan[1]
1 S.b.ü Tepecik Eah

ÖZET
Amaç: Literatürde %1-3 arasında bildirilen laparoskopik histerektomi esnasında alt üriner sistem yaralanma riski nedeni ile günümüzde bir çok klinik histerektomi sonrasında tanısal sistoskopi ile mesane ve ureter yaralanmalarını değerlendirmektedir. Bu inceleme mesane mukozasının genel olarak değerlendirilmesini sağladığı için mesanede yaralanmalar dışında diğer kitlelerde saptanmakta ve bu esnada tanı alabilmektedir. Bu çalışma, total laparoskopik histerektomi sonrasında yapılan rutin sistoskopi ile rastlantısal mesane kanseri prevalansını ve bu kanserlerin patolojik bulgularını incelemeyi amaçlamaktadır.

Materyal-Metot: Ocak 2021 ile Aralık 2024 arasında total laparoskopik histerektomi yapılan 2754 hastanın bilgilerine hastane bilgi ve yönetim sistemi (HBYS) üzerinden ulaşılarak retrospektif analizi yapıldı. Tanısal sistoskopide mesane tümörü benzeri kitleler görülen hastalarda üroloji konsültasyon istenmiş ve biyopsi ya da transüretral rezeksiyon yapılmıştır. Birincil sonuç, rastlantısal mesane kanseri prevalansı, ikincil sonuç ise bu kanserlerin patolojik ve onkolojik sonuçlarıdır.

Bulgular: 2754 hastanın 803'üne üroloji konsültasyonu istenmiş olup bu hastaların %3,9'unda rastlantısal mesane epitelinde anormallikler saptanmış ve bu hastaların %3'ünde mesane tümörü benzeri bulgular saptanırken, %1,1'inde ürotelyal karsinom tanısı konulmuştur. Mesane kanserinin evresi genellikle pTa olup, düşük dereceli olarak seyretmiştir. Takip süresi boyunca nüks görülmemiştir.

Sonuç: Laparoskopik histerektomi ve endometriozis cerrahisi sonrası rutin tanısal sistoskopi uygulaması, insidental mesane kanserlerinin erken tanısını sağlayarak tedaviye olanak tanımaktadır. Erken tanı, tedaviye yanıtı iyileştirip prognozu olumlu yönde etkileyebilir. Bu prosedürün jinekolojik cerrahilerde rutin olarak uygulanması, alt üriner sistem yaralanmalarının erken tespiti ve mesane kanserinin daha etkin bir şekilde tedavi edilmesi açısından büyük önem taşımaktadır.

Anahtar kelimeler: Sistoskopi, Mesane kanseri. Total Laparoskopik Histerektomi

Abstract

Objective: The risk of lower urinary tract injury during laparoscopic hysterectomy is reported to range between 1-3%. Due to this risk, many clinics routinely perform diagnostic cystoscopy after hysterectomy to evaluate bladder and ureteral injuries. Since cystoscopy allows for a general assessment of the bladder mucosa, it can also detect other masses in addition to injuries, which may lead to incidental diagnoses. This study aims to examine the prevalence of incidental bladder cancer and its pathological findings following routine diagnostic cystoscopy after total laparoscopic hysterectomy.

Materials and Methods: A retrospective analysis was performed on the data of 2754 patients who underwent total laparoscopic hysterectomy between January 2021 and December 2024. Data were obtained from the hospital's information management system (HBYS). In cases where tumor-like masses were observed during diagnostic cystoscopy, urology consultation was requested, and biopsy or transurethral resection was performed. The primary outcome was the prevalence of incidental bladder cancer, while the secondary outcome was the pathological and oncological findings of these cancers.

Results: Urology consultation was requested for 803 out of 2754 patients. Abnormalities in the bladder epithelium were detected in 3.9% of these patients, with tumor-like findings in 3%, and 1.1% were diagnosed with urothelial carcinoma. The majority of bladder cancers were at stage pTa and were of low grade. No recurrence was observed during the follow-up period.

Conclusion: Routine diagnostic cystoscopy after laparoscopic hysterectomy and endometriosis surgery enables the early detection of incidental bladder cancers, allowing for timely treatment. Early diagnosis can improve the response to treatment and positively affect the prognosis. The routine application of this procedure in gynecological surgeries is crucial for the early detection of lower urinary tract injuries and more effective treatment of bladder cancer.

Keywords: Cystoscopy, Bladder cancer, Total Laparoscopic Hysterectomy

GİRİŞ

Kadın genital sistemi ve alt idrar yollarının anatomik ve embriyolojik olarak yakından ilişkili olması sebepli jinekolojik cerrahideki pek çok prosedür alt üriner sistem yaralanmaları açısından risk taşımaktadır. Kadınlarda tüm pelvik cerrahilerin yaklaşık %1'inde alt üriner sistem yaralanması meydana gelir [1]. Ancak bu sayı histerektomi sonrası %2'ye kadar çıkar [2].Bu risk nedeni ile laparoskopik histerektomi, endometriozis cerrahisi, pelvik rekonstrüktif cerrahiler, inkontinans ameliyatlarından sonra kliniğimizde rutin tanısal sistoskopi yapılmaktadır. Alt üriner sistem yaralanmaları ameliyat sırasında tespit edildiğinde, daha iyi klinik sonuçlar ve daha az dava ile ilişkilidir; bunlar arasında hastanede tekrar yatış riski ve potansiyel olarak yaşamı tehdit eden komplikasyonların azalması yer alır [3]. Aynı zamanda sistoskopi, mesane kanserinin ilk tanısı ve evrelemesi için altın standarttır. Bu prosedür bir çok merkezde flexible bir sistoskopla yapılır ve kanama ve enfeksiyon gibi minimal riskleri vardır.

Mesane kanseri, üriner sistemi ilgilendiren en yaygın malignitedir. Ürotelyal karsinom, Birleşik Devletler ve Avrupa'da baskın histolojik tiptir ve tüm mesane kanserlerinin %90'ını oluşturur.

Tanısal sistoskopide görülen herhangi bir görünür tümör veya şüpheli lezyon varlığında mesanenin submukoza ve kas katmanlarına olan invazyonun histolojisini ve derinliğini belirlemek için biyopsi yapılmalı veya transüretral olarak rezeke edilmelidir [4]. Bu çalışmada özellikle endometriosis cerrahisi ve laparoskopik histerektominin sık olarak yapıldığı tersiyer bir merkezin tanısal sistoskopide saptanan incidental mesane tümörü olgularının literature bildirilmesi amaçlanmıştır.

YÖNTEM

Hastanemizde Ocak 2021 - Aralık 2024 arasında benign nedenlerle laparoskopik histerektomi yapılan ve endometriozis/endometrioma nedeni ile opere edilen toplam 2754 hastanın verilerine HBYS'den ulaşıldı. Benign sebeplerle opere edilen ve operasyon sırasında olası bir alt üriner system yaralanması gelişmesi ihtimali gözetilerek kliniğimizde rutin olarak sistoskopi protokolünün eklendiği operasyon (laparoskopik histerektomi, laparoskopik endometriozis cerrahisi, transobturatuar tape, transvajinal tape, burch kolposüspansiyonu, [5] laparoskopik yöntemle yapılan prolapsus cerrahileri) hastaları retrospektif incelemeye dahil edildi. Patoloji sonucu malign çıkan hastalar, HBYS üzerinden geçmiş verilerine erişilemeyen ve operasyon öncesi dönemde ürogenital sisteme ait malignite öyküsü bilinen hastalar çalışma dışı bırakıldı. Hastaların demografik ve operatif verileri analiz edildi. Rutin sistoskopi yöntemi: Primer cerrahi sonrası mesane sondasından salin veya co2 (ikisi de veya bir yöntem) ile mesane doldurulur. Sistoskop ile üretral meatustan geçirilerek mesaneye girilir. Endoskopik inceleme sırasında orifislerden jet akım bakılır ve mesane içindeki patolojik alanlar değerlendirilir, gerekirse biyopsi alınır. Prosedür tamamlandıktan sonra CO2 gazı hızla emilir ve sistoskop çıkarılır. Sistoskopide mesane tümörüne benzeyen kitle olması halinde üroloji konsültasyonu istenir ve bu hastalarda mesane tümörünün biyopsisi veya rezeksiyonu yapıldı.

BULGULAR

2754 hastanın 803'üne üroloji konsültasyonu istenmiş olup bu hastaların 31/803 hastada (%3,9) rastlantısal mesane epitelinde anormallikler saptanmış ve bu hastaların 24/803 hastada (%3) mesane tümörü benzeri bulgular saptanırken, 9/803 hastaya (%1,1) patolojik olarak ürotelyal karsinom tanısı konulmuştur.. Takip süresi boyunca nüks görülmemiştir.

Tesadüfi mesane kanserinin evresi ve derecesi sırasıyla 8/9 hastada pTa, 1/9 hastada pT1 ve 8/9 hastada düşük dereceli, 1/9 hastada yüksek dereceli idi. Papiller saplı tipin medyan tümör boyutu 0,5 cm idi. 26 aylık medyan takipte nüks gözlenmedi.

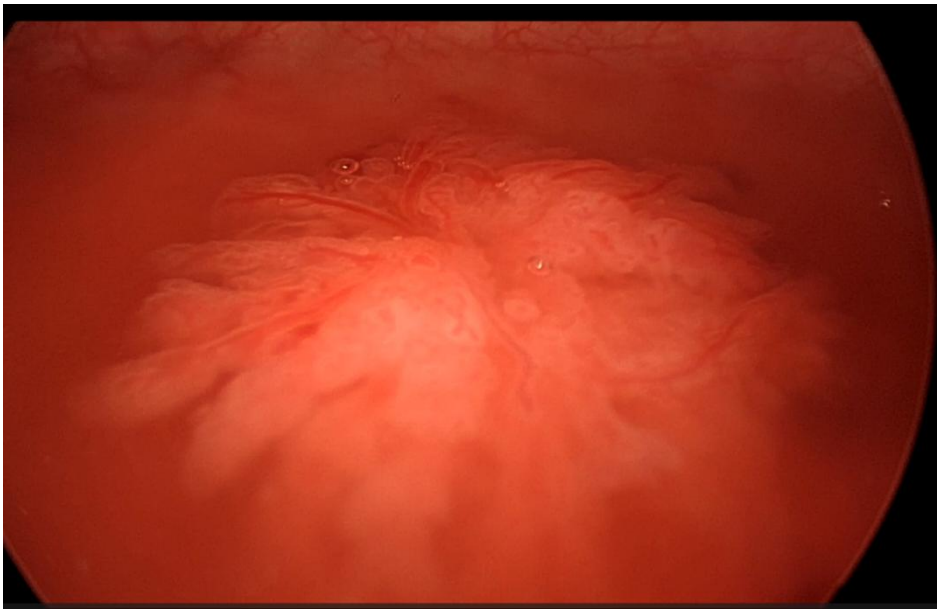

Şekil 1: 62 yaş rutin sistoskopide saptanan papiller görünümde kitle

SONUÇ VE TARTIŞMA

Laparoskopik histerektomi sonrası yapılan rutin sistoskopinin, mesane kanseri tanı oranlarını

artırabileceği sonucuna ulaştık. Tanısal sistoskopide normal mesane mukozasından farklı gözlenen tüm durumlarda üroloji konsültanının vakaya çağırılması ile insidental saptanan mesane kanserleri tanı alarak erken tedavi imkanı bulabilecektir Jinekolojik cerrahide sistoskopinin serbestçe kullanılması önerilir. İşlem güvenlidir, kolayca öğrenilir ve uygulanması ucuzdur [6].

KAYNAKÇA

1. Bai SW, Huh EH, Jung DJ, et al. Urinary tract injuries during pelvic surgery: incidence rates and predisposing factors. *Int Urogynecol J Pelvic Floor Dysfunct*. 2006;17(4):360-364. doi:10.1007/s00192-005-0015-4
2. Ibeanu OA, Chesson RR, Echols KT, Nieves M, Busangu F, Nolan TE. Urinary tract injury during hysterectomy based on universal cystoscopy. *Obstet Gynecol*. 2009;113(1):6-10. doi:10.1097/AOG.0b013e31818f6219
3. Blackwell RH, Kirshenbaum EJ, Shah AS, Kuo PC, Gupta GN, Turk TMT. Complications of Recognized and Unrecognized Iatrogenic Ureteral Injury at Time of Hysterectomy: A Population Based Analysis. *J Urol*. 2018;199(6):1540-1545. doi:10.1016/j.juro.2017.12.067
4.Satoh E, Miyao N, Tachiki H, Fujisawa Y. Prediction of muscle invasion of bladder cancer by cystoscopy. *Eur Urol*. 2002;41(2):178-181. doi:10.1016/s0302-2838(01)000355
5. Zyczynski HM, Sirls LT, Greer WJ, et al. Findings of universal cystoscopy at incontinence surgery and their sequelae. *Am J Obstet Gynecol*. 2014;210(5):480.e1-480.e4808. doi:10.1016/j.ajog.2013.12.040
6. Ferro A, Byck D, Gallup D. Intraoperative and postoperative morbidity associated with cystoscopy performed in patients undergoing gynecologic surgery. *Am J Obstet Gynecol*. 2003;189(2):354-357. doi:10.1067/s0002-9378(03)00677-x

S-52 Hellp Sendromuna Bağlı Akut Böbrek Yetmezliği Gelişen Gebe Olgu Sunumu

Elif Atıcı[1], Sercan Kantarcı[1]
1 Tepecik Eğitim ve Araştırma Hastanesi, Kadın Hastalıkları ve Doğum Kliniği

ÖZET

Amaç: HELLP sendromu (Hemoliz, Karaciğer enzim yüksekliği, Düşük trombosit) gebelikte nadir ancak hayatı tehdit eden bir durumdur. Bu sunumda ani başlangıçlı HELLP sendromuna bağlı akut böbrek yetmezliği gelişen 27 haftalık bir gebenin yönetimini tartışmayı amaçladık.

Olgu: 20 yaşında, gravida 1, 27+1 haftalık gebe hasta, 2 gündür devam eden epigastrik ağrı şikayeti ile acil servise başvurdu. Vital bulgularında tansiyon 167/90 mmHg olarak görülen hastanın 10 mg oral nifedipine sonrasında kontrol tansiyonu 135/75 mmHg ölçüldü. Başlangıç tetkiklerinde HELLP sendromu açısından anlamlı laboratuvar bulgusu saptanmadı. Üç saatlik izlem sonrası alınan kontrol kanlarında laboratuvar sonuçları trombosit 50.000/mm³, AST 1674 U/L, ALT 1021 U/L, INR 1.58 idi. Hiperakut başlangıçlı HELLP olarak değerlendirilen hastanın kan basıncının 150/90 mmHg olarak seyretmesi üzerine intravenöz magnezyum tedavisine başlandı. Takiben hastada baş ağrısı, karın ağrısı gelişti, anüri izlendi. Hasta acil sezaryene alındı. Operasyon sırasında hipertansiyon kontrolü için IV nitrogliserin infüzyonu başlandı. Cerrahi yoğun bakımda izlenen hastada 6 saatlik nitrogliserin infüzyon tedavisine rağmen tansiyon ölçümleri 180/100 mmHg düzeyinde izlendi. Kardiyolojiye danışılarak nikardipin IV infüzyon tedavisi başlandı ve nitrogliserin kademeli olarak stoplandı.Kontrol tansiyonları 140/90 mmHg'ya geriledi. İlerleyen saatlerde AST ve ALT yüksekliği devam etti, trombosit sayısı daha da düştü. Postoperatif 5. günde kreatinin düzeyi 3.9 mg/dL'ye yükseldi ve hasta akut böbrek yetmezliği tanısı ile nefroloji servisine devredildi. Klinik tablosu iyileşen vitalleri stabil, genel durumu iyi olan hasta ayaktan takibe alındı.

Sonuç: HELLP sendromu ani başlangıç gösterebilir ve başlangıç bulguları tanı koydurucu olmayabilir. Erken tanı ve multidisipliner yaklaşım, maternal morbidite ve mortaliteyi azaltmada kritik öneme sahiptir.

Anahtar Kelimeler: HELLP sendromu, yüksek karaciğer enzimleri, renal yetmezlik, maternal hipertansiyon

ABSTRACT

Objective: HELLP syndrome (Hemolysis, Elevated Liver enzymes, Low Platelet count) is a rare but life-threatening complication of pregnancy. This case report presents the clinical course and management of a 27-week pregnant patient who developed acute renal failure secondary to sudden-onset HELLP syndrome.

Case: A 20-year-old primigravida at 27 weeks and 1 day of gestation presented to the emergency department with a two-day history of epigastric pain. She had no complaints of headache or visual disturbances. Her initial blood pressure was 167/90 mmHg, which decreased to 135/75 mmHg after the administration of 10 mg oral nifedipine. Initial laboratory tests were unremarkable. Three hours later, follow-up laboratory results showed platelets at 50,000/mm³, AST 1674 U/L, ALT 1021 U/L, and INR 1.58. The patient, diagnosed with hyperacute-onset HELLP syndrome, started intravenous magnesium therapy as her blood pressure remained elevated at 150/90 mmHg. The patient then developed headache, abdominal pain, and anuria. She underwent an emergency cesarean section. During the operation, a nitroglycerin infusion

was started for hypertension control. Despite six hours of nitroglycerin infusion in the surgical ICU, the patient's blood pressure remained elevated at 180/100 mmHg. After consulting cardiology, nicardipine therapy was initiated, and nitroglycerin was gradually discontinued. Blood pressure then decreased to 140/90 mmHg. Over time, AST and ALT levels remained elevated, and the platelet count continued to decrease. On postoperative day 5, the patient's creatinine level rose to 3.9 mg/dL, and she was transferred to the nephrology department with a diagnosis of acute renal failure. The patient, whose clinical condition improved, whose vitals were stable and whose general condition was good, was discharged for outpatient follow-up.

Conclusion: HELLP syndrome can develop suddenly, and early laboratory findings may be within normal limits. High clinical suspicion, close monitoring, and a multidisciplinary approach are crucial to improve maternal outcomes and reduce complications.

Keywords: HELLP syndrome, elevated liver enzymes, renal dysfunction, maternal hypertension

GİRİŞ

HELLP sendromu (Hemoliz, Elevated Liver enzymes, Low Platelet count), gebelikte maternal ve fetal morbidite ile mortalitenin önemli nedenlerinden biridir.[1] Muhtemelen şiddetli bir preeklampsi formunu temsil eder, ancak iki bozukluk arasındaki ilişki hala tartışmalıdır. HELLP, preeklampsiden ayrı bir bozukluk olabilir çünkü HELLP'li hastaların %15 ila %20'sinin önceden hipertansiyonu veya proteinürisi yoktur.[2] Gebeliklerin yaklaşık %0,5-0,9'unda görülmekle birlikte preeklampsili gebelerin %10-20'sinde gelişebilir. Klinik prezentasyonu değişken olabilir ve preeklamptik klasik bulguların (hipertansiyon, proteinüri) ön planda olmadığı durumlarda tanı zorlaşabilir. Tanı konulmasında laboratuvar bulguları yol göstericidir. Karaciğer disfonksiyonu, koagülopati, akut böbrek yetmezliği gibi çoklu organ tutulumu gelişebileceğinden erken tanı ve multidisipliner yaklaşım büyük önem taşır. Şiddetli özellikli preeklampsi/HELLP 20. gebelik haftasından önce meydana gelmez ve vakaların çoğu üçüncü trimesterde teşhis edilir.[3] Bu olgu sunumunda ikinci trimester bir gebelikte başlangıçta HELLP sendromunu düşündürmeyen ancak kısa sürede ağır organ disfonksiyonu ve akut böbrek yetmezliğine yol açan atipik bir HELLP vakasını sunmayı amaçladık.

OLGU SUNUMU

20 yaşında, gravida 1, 27 hafta 1 günlük gebe hasta, 2 gündür devam eden epigastrik ağrı nedeniyle acil servise başvurdu. Baş ağrısı ve görsel şikayetleri yoktu. Geliş tansiyonu 167/90 mmHg idi. Oral nifedipin (Nidilat) 10 mg sonrası tansiyonu 135/75 mmHg ölçüldü. Yapılan ilk tetkiklerde AST: 29 U/L, ALT: 27 U/L, PLT: 209.000/mm³, kreatinin: 0,52 mg/dL, INR: 0,95 ve idrarda protein negatif olarak saptandı.

Hasta doğumhaneye yatırıldı ve izleme alındı. Üç saat sonra tekrarlanan tetkiklerde AST: 1674 U/L, ALT: 1021 U/L, PLT: 50.000/mm³, INR: 1,58 ve kreatinin: 0,78 mg/dL olarak saptandı. Tansiyonunun 150/90 mmHg olması üzerine intravenöz magnezyum tedavisi başlandı. Bu süreçte baş ağrısı ve karın ağrısı gelişti. Hasta acil sezaryene alındı.

Peroperatif tansiyon değerleri 160/100 mmHg idi ve nitrogliserin infüzyonu başlandı. Postoperatif dönemde hasta 2. basamak cerrahi yoğun bakımda izleme alındı. Postoperatif

izleminde hastanın infüzyon tedavisi 6 saat sürdürülmesine rağmen tansiyon ölçümleri 180/100 mmHg değerinde seyretti. Postoperatif ikinci saatte laboratuvar değerleri AST: 1506 U/L, ALT: 667 U/L, Total bilirubin:10.2, PLT: 33.000/mm³, kreatinin: 1,19 mg/dL ve INR: 1,61 olarak izlendi. Hastaya 4 g fibrinojen, 2 ünite TDP, 3 ünite ERT, 80 mg prednol ve diüretik tedavi uygulandı.

Hipertansiyon kontrolü için alfa metildopa, nifedipin ve kardiyoloji önerisiyle nikardipin IV infüzyon tedavisi başlanarak nitrogliserin tedavisi kademeli stoplandı. Nikardipin sonrası seri tansiyon ölçümlerinde düşüş izlendi. (140/90 mmHg) Hasta genel durumu orta-iyi, ikterik görünümde olup ikinci basamak cerrahi yoğun bakımdan üçüncü basamak anestezi yoğun bakıma sevk edildi.

Postoperatif beşinci günde kreatinin 3,9 mg/dL'ye yükseldi. PLT: 113.000/mm³, AST: 27 U/L, ALT: 54 U/L ve INR: 1 idi. Hasta akut böbrek yetmezliği gelişmesi nedeniyle nefroloji servisine devredildi ve 10 gün nefroloji servisinde hospitalize edildi.Takiplerinde alınan tetkiklerde CRP 65 izlenip alınan balgam kültüründe enterococcus faecium üredi.

Kompleman faktör (C3:1,99 C4:0.549)

Hematüri(TİT:+2 blod)

ANA:negatif, MPO ANCA negatif, C-ANCA PR3:negatif

Kreatin 3,8 izlenen hastada glomerülonefrit ön tanısıyla böbrek biyopsisi düşünülmüş olup klinik takiplerinde kreatin regresyonu (keratin:1,4) izlendiğinden biyopsiden vazgeçildi. Hastanın ayaktan takipleri sürmekte.

TARTIŞMA

HELLP sendromu, preeklampsi spektrumunun ciddi bir formu olup, maternal ve fetal mortalite açısından yüksek risk taşır. Olgumuzda olduğu gibi başlangıç tetkiklerinde herhangi bir HELLP bulgusu olmayan hastalarda bile, klinik şüphe ile izlem önem arz etmektedir. Literatürde, laboratuvar bulgularının hızla bozulabileceği ve özellikle trombosit düşüklüğü, karaciğer enzim yüksekliği ve renal fonksiyon bozukluklarının ani gelişebileceği bildirilmektedir.

Bu olguda, erken dönemde laboratuvar değerleri normal olmasına rağmen, kısa sürede hemoliz, transaminaz yüksekliği ve trombositopeni gelişmiş, renal fonksiyonlar bozulmuştur. Erken sezaryen kararı ve yoğun bakım desteği ile maternal mortalite önlenmiştir. Olgumuzda olduğu gibi HELLP sendromu, çok hızlı seyirli olabileceğinden multidisipliner yaklaşım büyük önem taşımaktadır.

SONUÇ

HELLP sendromu gebelikte hızlı ilerleyebilen ve çoklu organ yetmezliğine yol açabilen ciddi bir komplikasyondur. Klinik şüphe durumunda hastaların yakın izlemi, laboratuvar takibi ve erken müdahale ile maternal morbidite ve mortalite önemli ölçüde azaltılabilir.

KAYNAKLAR

1. Lisonkova S, Joseph KS. Incidence of preeclampsia: risk factors and outcomes associated with early- versus late-onset disease. *Am J Obstet Gynecol*. 2013;209(6):544.e1-544.e12. doi:10.1016/j.ajog.2013.08.019
2. Sibai BM, Taslimi MM, el-Nazer A, Amon E, Mabie BC, Ryan GM. Maternal-perinatal outcome associated with the syndrome of hemolysis, elevated liver enzymes, and low platelets in severe preeclampsia-eclampsia. *Am J Obstet Gynecol*. 1986;155(3):501-509. doi:10.1016/0002-9378(86)90266-8
3. Martin JN, Bailey AP, Rehberg JF, Owens MT, Keiser SD, May WL. Thrombotic thrombocytopenic purpura in 166 pregnancies: 1955-2006. *Am J Obstet Gynecol*. 2008;199(2):98-104. doi:10.1016/j.ajog.2008.03.011

S-53 18 Yaşında Bir Hastada Obstetrik Cerrahi Sırasında Saptanan Seröz Borderline Over Tümörü: Olgu Sunumu

Elif Artuker[1], Esra Ayhan Atasayar[1]
1 Tepecik Eah Ek Bina

ÖZET

Ailede bilinen kanser öyküsü olmayan 18 yaşında bir kadın hastada, ilk gebeliğinde fetal distres nedeniyle yapılan sezaryen sırasında seröz borderline over tümörü insidental olarak saptanmıştır. Operasyon sırasında sol overde kistik bir lezyon fark edilmiş ve frozen inceleme yapılmaksızın kistektomi ile çıkarılmıştır. Patolojik inceleme sonucunda seröz borderline over tümörü tanısı konulmuştur. Hasta ileri tedavi ve takip amacıyla jinekolojik onkoloji bölümüne yönlendirilmiştir. Bu olgu, obstetrik cerrahi sırasında bu kadar genç yaşta seröz borderline over tümörünün insidental olarak saptanmasının nadirliğini vurgulamaktadır. Bu yazıda, seröz borderline over tümörlerinin tanısı, yönetimi, fertilite koruyucu yaklaşımlar, konservatif cerrahi seçenekler ve gebelik sırasında veya obstetrik operasyonlarda insidental olarak saptanan over tümörlerinde dikkat edilmesi gereken noktalar, güncel literatür ışığında tartışılmaktadır.

Anahtar Kelimeler Seröz borderline ovaryan tumor, Gebelik, Fertilite koruyucu cerrahi, İnsidental ovaryan tumor, sezaryen

ABSTRACT

We present the case of an 18-year-old woman, with no known family cancer history, who was found to have a serous borderline ovarian tumor incidentally during a cesarean delivery for fetal distress in her first pregnancy. An ovarian cystic lesion on the left side was noted intraoperatively and removed by cystectomy without frozen section analysis. The final pathology revealed a serous borderline ovarian tumor. The patient was subsequently referred to gynecologic oncology for further management. This case underlines the rarity of incidentally diagnosing a serous borderline ovarian tumor during obstetric surgery at such a young age. We discuss the diagnosis of serous borderline ovarian tumors, their management, fertility-sparing approaches, conservative surgical options, and considerations when an ovarian tumor is incidentally identified during pregnancy or obstetric operations, with a review of the relevant literature.

Keywords

Serous borderline ovarian tumor; Pregnancy; Fertility-sparing surgery; Incidental ovarian tumor; Cesarean section

GİRİŞ

Borderline over tümörleri (BOT), epitel hücrelerinde atipi ve proliferasyon izlenmesine rağmen stromal invazyonun olmamasıyla tanımlanan, benign ve malign tümörler arasında yer alan neoplazmlardır (1). Epitelyal over neoplazmlarının yaklaşık %10–20'sini oluştururlar ve sağkalım oranları %95–99 gibi oldukça yüksektir (2). Genellikle 30–50 yaş aralığında tanı alırlar; ancak olguların yaklaşık üçte biri 40 yaşından genç hastalarda saptanabilir (3).

Gebelik sırasında BOT tanısı oldukça nadirdir. Adneksiyel kitlelerin çoğu benign karakterde olup, gebelikte saptanan kitlelerin yalnızca %0–8'i BOT ile sonuçlanmaktadır (4). Obstetrik cerrahi sırasında insidental olarak BOT saptanması ise daha da seyrek bir durumdur. Bu sunumda, 18 yaşında, ailesel kanser öyküsü olmayan bir hastada sezaryen sırasında insidental olarak saptanan seröz borderline over tümörü sunulmakta; tanı ve tedavi yaklaşımı, güncel literatür ışığında tartışılmaktadır.

OLGU SUNUMU

On sekiz yaşında, primi-gravida kadın hasta, fetal distres nedeniyle 39. gebelik haftasında acil sezaryene alındı. Uterin insizyon sonrası, sol overde yaklaşık 5 cm çapında, düzgün yüzeyli, uniloküler kistik bir lezyon saptandı. İşlemin gece saatlerinde ve nöbet koşullarında gerçekleştirilmesi nedeniyle frozen kesit analizi yapılamadı; batına yayılım izlenmeyen hastada, sol overden kistektomi uygulandı. Patolojik değerlendirmede stromal invazyon izlenmeksizin papiller yapılar ve nükleer atipi içeren seröz borderline over tümörü tanısı kondu. Hasta postoperatif dönemde jinekolojik onkoloji birimine yönlendirildi. Görüntüleme ve tümör belirteçleri ile yapılan değerlendirmede nüks veya yayılım izlenmedi. Hasta konservatif olarak izlenmektedir.

Şekil 1. Sezaryen sırasında insidental olarak saptanan sol overdeki kistik lezyonun intraoperatif görünümü.

SONUÇ VE TARTIŞMA

BOT'lar, overin epitelyal tümörlerinin özel bir alt grubudur ve genellikle erken evrede tanı alırlar (2). Prognozları oldukça iyidir ve konservatif cerrahiyle tedavi edilebilirler. Fertilite

korunması istenen genç hastalarda, kistektomi ya da tek taraflı salpingo-ooforektomi gibi organ koruyucu cerrahiler önerilmektedir (2,5). Ancak yalnızca kistektomi yapılan olgularda aynı overde nüks riski daha yüksek bulunmuştur (5).

BOT'ların adolesan yaş grubunda görülmesi nadirdir. Zhao ve ark.'nın yaptığı çalışmada, 20 yaş altı hastalarda fertilite koruyucu cerrahi sonrası nüks oranı %30 olarak bildirilmiş; ancak genel sağkalım %100 olmuştur (6). Bu bulgular, konservatif yaklaşımın güvenli olduğunu ve nüks durumunda cerrahiyle başarılı şekilde yönetilebileceğini göstermektedir.

Gebelik sırasında saptanan BOT'lar sıklıkla ilk trimesterde tanı alır. Fauvet ve arkadaşlarının çok merkezli çalışmasında BOT tanısı alan gebelerin yalnızca %12'sinde tanı üçüncü trimesterde konmuş; bunların da sadece dört tanesinde tanı sezaryen sırasında insidental olarak saptanmıştır (4). Bu durum, olgumuzdaki gibi vakaların ne kadar nadir olduğunu ortaya koymaktadır.

Kumbak ve ark. tarafından bildirilen bir olguda, elektif sezaryen sırasında fark edilen bir paratubal kist çıkarılmış ve postpartum dönemde yapılan evreleme cerrahisi ile evre IC seröz BOT tanısı konmuştur (7). Bu tür örnekler, obstetrik cerrahiler sırasında overlerin dikkatli değerlendirilmesinin önemini vurgulamaktadır.

Frozen analizinin yapılmaması durumunda BOT tanısı atlanabilir. Nitekim, Fauvet ve arkadaşları frozen'da benign olarak raporlanan olguların %80'inde kesin tanının BOT olduğunu bildirmiştir (4). Özellikle mikropapiller varyantlarda tanı koymak zorlaşabilir ve bu alt grup, daha agresif bir seyir gösterebilir (4).

Sonuç

Seröz borderline over tümörleri genç yaşta görülebilmekte ve obstetrik cerrahi sırasında insidental olarak saptanabilmektedir. Bu olgu, hem nadirliği hem de genç bir hastada fertilite koruyucu cerrahi ile başarılı şekilde yönetilmesi açısından önemlidir. Obstetrik cerrahlar, sezaryen sırasında adneksiyel yapıların dikkatli değerlendirilmesini ihmal etmemeli; şüpheli kitleler uygun şekilde eksize edilerek, gerekli durumlarda jinekolojik onkolojiye yönlendirilmelidir.

KAYNAKÇA

1. Seidman JD, Kurman RJ. Ovarian serous borderline tumors: a critical review of the literature with emphasis on prognostic indicators. Hum Pathol. 2000;31(5):539–557.
2. Casanova J, et al. Borderline Ovarian Tumor during Pregnancy: A Case Report. Case Rep Obstet Gynecol. 2013;2013:301890.
3. Prat J. Ovarian carcinomas: five distinct diseases with different origins, genetic alterations, and clinicopathological features. Virchows Arch. 2012;460(3):237–249.
4. Fauvet R, et al. Borderline ovarian tumors diagnosed during pregnancy exhibit a high incidence of aggressive features: results of a French multicenter study. Ann Oncol. 2012;23(6):1481–1487.

5. Uzan C, Kane A, Rey A, et al. Outcomes after conservative treatment of borderline ovarian tumors: A French multicenter study. Ann Oncol. 2010;21(1):55–60.
6. Zhao J, et al. Fertility-sparing surgery in children and adolescents with borderline ovarian tumors: a retrospective study. J Ovarian Res. 2024;17(1):96.
7. Kumbak B, et al. Paratubal borderline tumor incidentally found during cesarean section: case report and review of literature. Eur J Surg Oncol. 2010;36(8):789–791.

S-54 Nadir Görülen Over Tümörü:sklerozan Stromal Tümör

Gunel Farajova[1], Aslı Aysel Öcal[1]
1 Tepecik Eah

ÖZET

Sklerozan stromal tümörü (SST), nadir görülen bening bir ovaryan neoplazmdır. Gonadal stromal tümörler arasında SST'ler %2-6 oranında görülür.20-30 yaş aralığında sık görülür. SST klinik bulgular nonspesifik olup sonografik görüntülemede maligniteden ayırt edilemediğinden preoperatif tanı koymak her zaman mümkün değildir. Histopatolojik incelemeler ve immünohistokimyasal boyamalar tanıyı doğrulamaktadır. Bu yazıda, tanı ve tedavi süreci ile birlikte SST tanısı alan 24 yaşındaki bir kadın hastanın olgusu sunulmaktadır.
ANAHTAR KELİMELER: Sklerozan stromal tümör, over tümörü, seks kord stromal tümör, genç kadın, benign over neoplazisi.

KEYWORDS: Sclerosing stromal tumor, Ovarian tumor, Sex cord stromal tumor, Young women, Benign ovarian neoplasm

Abstract:
The sclerosing stromal tumor (SST) is a rare benign ovarian neoplasm. Among gonadal stromal tumors, SSTs account for approximately 2–6% of cases. They are most commonly seen in women between the ages of 20 and 30. The clinical findings of SST are nonspecific, and since it cannot be reliably distinguished from malignancy on sonographic imaging, making a preoperative diagnosis is not always possible. Histopathological examination and immunohistochemical staining are essential for confirming the diagnosis. In this report, we present the case of a 24-year-old woman diagnosed with SST, along with the diagnostic and treatment process

GİRİŞ

Sklerozan stromal tümörü (SST), nadir görülen bir ovaryan neoplazmdır. Gonadal stromal tümörler arasında SST'ler %2-6 oranında görülür (1). Genellikle genç kadınlarda 20-30 yaşlarında ortaya çıkar (2). Bu tümör benign bir karaktere sahip olmasına rağmen klinik ve histolojik özellikleri nedeniyle malign tümörlerle karışabilmektedir. SST'nin etiyolojisi tam olarak bilinmemekle birlikte, ultrastrüktürel incelemeler bu tümörlerin ovaryum korteksinden kaynaklanan pluripotent olgunlaşmamış stromal hücrelerden geliştiğini göstermektedir. (2) Genellikle sağ tarafta ve tek taraflı olarak görülen bu tümörler, hastaların yaşam kalitesini etkileyen pelvik ağrı ve menstrual düzensizlik gibi semptomlarla kendini gösterir (3). SST histopatolojik görünümü iyi sınırlı etrafı fibröz kapsülle çevrili olup immunohistokimyasal boyamada kalretinin ve inhibin pozitifliği sex kord stromal tümör lehine düşündürürken, bunlara ek olarak TFE3 pozitifliği SST tanısını koymaya yardımcı olmaktadır. Olguların takiplerinde lokal metastaz veya nüx saptanmamıştır (3-5). Bu çalışmada, 24 yaşındaki bir hastanın sklerozan stromal tümörü tanısı almasının yanı sıra tanı ve tedavi süreci detaylı bir şekilde sunulacaktır.

OLGU SUNUMU

G0 virgo 24 yaşında hasta alt karın ağrısı ve aralıklı dismenore şikâyetiyle jinekoloji polikliniğimize başvurdu. Hastanın son 3 aydır artan, özellikle adet dönemlerinde belirginleşen ve günlük yaşamını etkileyen pelvik ağrısı mevcuttu. Sistemik hastalık öyküsü, geçirilmiş operasyonu ya da ailede jinekolojik malignite öyküsü bulunmamaktaydı. Fizik muayenede batın sol alt kadranda minimal hassasiyet mevcuttu. Hemogram ve biyokimya tetkikleri olağan, tümör markerleri normal sınırlarda tespit edildi. Suprapubik ultrasonda uterus normal boyutlarda, endometrium 6 mm, sol adneksiyal alanda 46x48 mm solid kistik alan içeren lezyon izlendi. Sağ over olağan izlendi. Her iki overin kanlanması normal olarak değerlendirildi. Yapılan kontrastlı pelvis MR görüntülemede sol overde 54*48 mm boyutlarında T1AG izointens görünümde, T2AG heterojen hiperintens karakterde IVKM sonrası hetorojen kontrast tutulumu gösteren kitlesel lezyon izlenmiştir. 1 yıl önceki MR sonuçlarına göre tümör boyutlarının stabil olduğu tespit edildi. Hastaya laparoskopik kistektomi yapıldı. Operasyonda uterus ve sağ over normal olarak izlendi. Sol over lojundaki yaklaşık 5 cm kistik yapı over dokusundan enükleasyon yoluyla eksize edildi. Kalan over dokusunda kanama kontrolü yapılarak operasyona son verildi. Yapılan histopatolojik inceleme makroskopik görüntüde boyutları 5x4,5x2,5 cm olan krem beyaz renkli düzgün cidarlı kitle saptanmıştır. Uygulanan immünohistokimyasal boyamada inhibin pozitif, kalretinin pozitif, TFE3 pozitif, STAT6 negatif, CD:10 negatif izlendi. Patolojik tanı sklerozan stromal tümör geldi. Hastanın daha sonra yapılan poliklinik takibinde, pelvik MR görüntülemesi ve tümör markerları normal olarak görüldü.

TARTIŞMA

Sex kord stromal tümörler ovaryen tümörlerin yaklaşık %8'ini oluşturmaktadır (6). Sklerozan stromal tümörler ise sex kord stromal tümörlerin %2-6'sını oluşturmakta olup oldukça nadir görülen bir tümördür. Sklerozan stromal tümörler, histolojik ve klinik özellikleri ile diğer seks kord-stromal tümörlerden ayrılır. Genç yaş grubunda görülmesi, tek taraflı ve genellikle sağ overde yerleşmesi ve benign seyretmesi ile karakterizedir (3). Bizim vakamızda da hastamız 24 yaşında olup kitle tek taraflı solda izlenmiştir. Sıklıkla görülen semptomlar menstural düzensizlik ve pelvik ağrı olsa da östrojen ya da androjen salgılanması nedeniyle maskülinasyon ve anovulasyon gözükebilir (2). Bizim olgumuzda hastamız adet dönemlerinde belirginleşen ağrı şikayetiyle kliniğimize başvurmuş olup menstural düzensizlik ve virilizasyon bulgusu saptanmamıştır. Görüntüleme yöntemlerinde solid-kistik, heterojen, genellikle unilateral ve over kaynaklı kitle olarak izlenmektedir (7,8). Bizim çalışmamızda literatürdeki vakalarla uyumlu olarak MR görüntülemede T2AG heterojen hiperintens, karakterde IVKM sonrası hetorojen kontrast tutulum gösteren kitlesel lezyon izlenmiştir. Görüntüleme yöntemlerinde solid-kistik over kitlesi izlense de tanı ancak histopatolojik ve immünohistokimyasal inceleme ile konulabilir. Histopatolojik olarak psödolobüler düzen, ödemli stroma ve vaskülarizasyon dikkat çeker (9). Tipik olarak inhibin, vimentin ve düz kas aktinine pozitiflik gösterirler (3). Bizim olgumuzda literatürle uyumlu olarak immünohistokimyasal boyamada inhibin ve kalretinin pozitif olması tümörün stromadan kaynaklandığını, TFE3 pozitifliğinin olması da SST olduğunu düşündürmektedir. Tümörün paterni ve hastanın yaşı SST'ü diğer tümörlerden ayırt etmeye yardımcı olacaktır. SST'ler bening olduğundan özellikle fertilitenin korunması için genç hastalarda cerrahi eksizyon yeterlidir (6). Uzun dönem prognoz oldukça iyidir ve nüks riski düşüktür (4). Bizim olgumuzda hastada laparoskopik kistektomi yapılarak fertilite koruyucu yaklaşım gösterilmiştir.

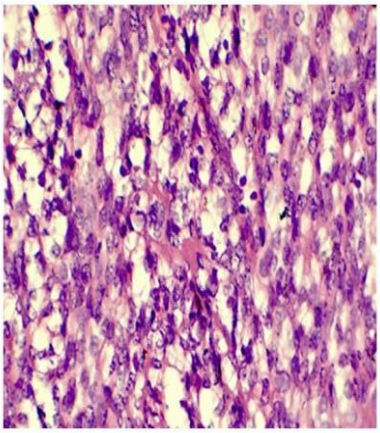

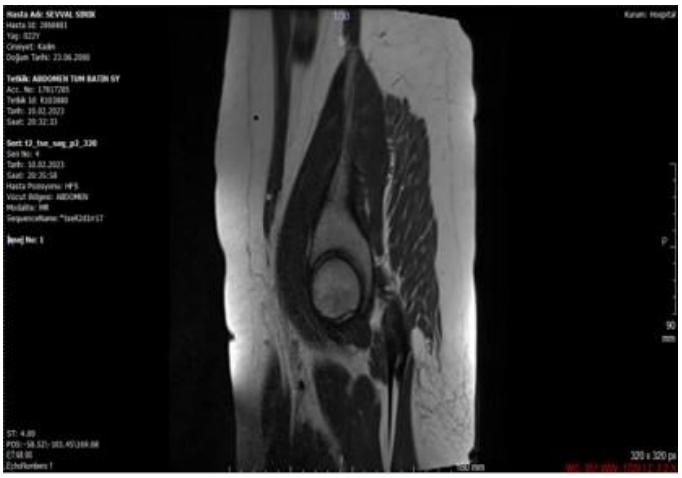

SONUÇ

Genç yaşlarda ve nadir görülen SST, malign tümörlerle karışabilen bening bir tümör olup tedavide genellikle fertilite koruyucu cerrahi yeterlidir. SST'ün kesin tanısı histopatolojik incelemeyle konulmaktadır.

KAYNAKLAR

1. Peng HH, Chang TC, Hsueh S. Sclerosing stromal tumor of ovary. Chang Gung Med J. 2003;26:444–8. [PubMed] [Google Scholar]
2. Bairwa S, Satarkar RN, Kalhan S, Garg S, Sangwaiya A, Singh P. Sclerosing stromal tumor: a rare ovarian neoplasm. Iran J Pathol. 2017;12:402–5. [PMC free article] [P ubMed] [Google Scholar]
3. Kurt G, Ilhan R, Yavuz E, Tuzlalı S, Iplikçi A. Sclerosing stromal tumor of the ovary: morphologic and immunohistochemical analysis of six cases. Turk J Pathol. 2004;20:66-8
4. Hafez AAE. Sclerosing stomal tumor of the ovary: a rare entity with distinctive features. Case Reports in Clinical Pathology. 2014;1:5–7. [Google Scholar]
5. Cheol Keun Park , Hyun-Soo Kim Clinicopathological Characteristics of Ovarian Sclerosing Stromal Tumor with an Emphasis on TFE3 Overexpression Anticancer Res. 2017 Oct;37(10):5441-5447. doi: 10.21873/anticanres.11972.
6. Chang CM, Shin SL. Sclerosing stromal tumor of the ovary in a three-year-old girl. J I Radiol Sci. 2011;36:59–62. [Google Scholar]
7. Wang PH, Chao HT, Lee WL, et al. Sclerosing stromal tumor of the ovary during pregnancy: a case report and review of the literature. *Eur J Obstet Gynecol Reprod Biol.* 1999;87(1):87–9.
8. Calabrese M, Zandrino F, Giasotto V, Rissone R, Fulcheri E. Sclerosing stromal tumor of the ovary in pregnancy: Clinical, ultrasonography and magnetic resonance imaging findings. Acta Radiol 2004;45:189-92.
9. Qureshi A, Raza A, Kayani N. The morphologic and immunohistochemical spectrum of 16 cases of sclerosing stromal tumor of the ovary. Indian J Pathol Microbiol. 2010;53:658–60. doi: 10.4103/0377-4929.72017. [DOI] [PubMed] [Google Scholar

S-55 Laparoskopik Yaklaşım Ile Gebelikte Over Torsiyonunun Yönetimi

Şerif Aksin[1], Mehmet Yılmaz[2], Yasemin Aboalhasan[3], Hilal Atılgan Yıldırım[4]
1 Özel Diyarbakır Bağlar Hastanesi
2 Mardin Artuklu Üniversitesi Tıp Fakültesi
3 Hamidiye Etfal Eğitim ve Araştırma Hastanesi
4 Mardin Eğitim ve Araştırma Hastanesi

Giriş-Amaç: Over torsiyonu jinekolojik acillerden sık rastlanan bir durumdur. Gebelik ile beraber over torsiyonu sıklığı azalır, ayrıca gebelikte over torsiyonuna laparoskopik yaklaşım ile ilgili çekinceler vardır. Biz vücut kitle indeksi normal olan ve 7 haftalık gebeliği bulunan, buna eşlik eden sol over torsiyonu gelişen bu hastamızda, güvenli batına giriş tekniği kullanarak laparoskopik yaklaşımı ve beraberinde literatür incelemesini sunmayı amaçladık. Yöntem: Karın ağrısı şikayeti ile kadın doğum acil birime başvuran, 30 yaşında, vücut kitle indeksi 20 olan, daha önce bir sezaryen ile doğumu olup ikinci gebeliği olan son adet tarihine göre 7 hafta 2 günlük gebe hastaya ultrason yapılarak intrauterin canlı tekiz 7 hafta 2 gün ile uyumlu gebelik olduğu görüldü. Hastanın aşırı ajite olup ve sol alt kadranda ağrı, hassasiyet ve defans ve reboundunun pozitif olduğu gözlendi. Hastaya transvajinal ultrasonografi yapıldı ve sol adneksiyal alanda 9 cm çapında anekoik içerikli kistik yapı olduğu aynı zamanda da sol over boyutunun artmış olduğu gözlendi. Transvajinal ultrasonografide over boyutunun artmakla beraber kapsülün ödemli ve over kanlanmasının da azaldığı gözlendi. Hasta servise yatırıldı, medikal tedavi başlandı, tedavi sonrası ağrısı geçmeyen aynı zamanda lökositoz gelişen hastanın ağrılarının artması üzerine hastaya acil operasyon planlandı. Hastaya genel anestezi altında laparoskopik detorsiyon planlandı. Umblikal bölgeden 10 mm'lik trokar, sağ ve sol alt kadrandan da birer adet 5 mm'lik trokar yerleştirildi. Eksplorasyonda uterus 10 hafta gebelik cesametinde olup ve sol overin sol tuba ile beraber 3 tur torsiyone olduğu gözlendi. Sol over ve tuba detorsiyone edildi, overdeki basit kist aspire edildi. Gözlemde over ve tubada renk değişimi olduğu gözlendi. Batına bir adet dren konularak işleme son verildi. Bulglar: Hasta postoperatif ultrasonografi takibi yapıldı. Progesteron tablet ve yatak istirahati önerildi. İlk 2 hafta, haftalık ultrasonografi takiplerine çağrıldı. Gebeliğin 29 haftasına kadar ek sorun izlenmedi. SONUÇ: Daha kısa hastanede kalış süresi ve olumlu cerrahi ve gebelik sonuçları avantajları nedeniyle, over torsiyonu gelişen gebelerin tedavisinde laparoskopi, gebeliğe uygun tekniklerle uygulanabilir.

Anahtar Kelimeler: Laparoskopi, gebelik, torsiyon, over, ağrı

Management Of Ovarian Torsion In Pregnancy With Laparoscopic Approach

Introduction-Objectives Ovarian torsion is a commonly encountered condition in gynaecological emergencies. The incidence of ovarian torsion decreases with pregnancy and there are concerns about the laparoscopic approach to ovarian torsion during pregnancy. In this case we present a patient with a normal body mass index and a 7-week pregnancy who developed left ovarian torsion, and we aim to discuss the use of a safe abdominal entry technique with a laparoscopic approach, together with a literature review. Method A 30-year-old patient with a body mass index of 20, who had previously delivered by caesarean section and was in her second pregnancy, presented to the obstetrics and gynaecology emergency department with complaints of abdominal pain. Ultrasonography revealed a viable intrauterine singleton pregnancy at 7 weeks and 2 days, corresponding to the patient's last menstrual period. The patient was found to be agitated with pain, signs of involuntary guarding and rebound tenderness in the left lower quadrant. A transvaginal ultrasound was performed, which showed a 9 cm anechoic cystic structure in the left adnexal area, together with an increased size of the left ovary. The ultrasound also showed that the size of the ovary had increased, the capsule appeared oedematous and ovarian blood flow was reduced. The patient was taken to inpatient ward and started on medical treatment. After treatment, her pain persisted and she developed leukocytosis. Due to the worsening of her pain, an emergency operation was planned. The patient was scheduled for laparoscopic detorsion under general anaesthesia. A 10 mm trocar was placed through the umbilicus and two 5 mm trocar were placed in the right and left lower quadrants. On exploration, the uterus was found to be at 10 weeks' gestation and the left ovary was observed to be torsed three times along with the left fallopian tube. The left ovary and fallopian tube were detorsioned and a simple cyst in the ovary was aspirated. During observation, colour changes were noted in the ovary and fallopian tube. A drain was placed in the abdomen and the procedure was completed. Findings The patient was followed up with ultrasound postoperatively. Progesterone tablets

Keywords: Laparoscopy, Pregnancy, Torsion, Ovary, Pain

POSTER BİLDİRİLER

P-01 26. Gebelik Haftasında Over Torsiyonuna Laparoskopik Yaklaşım

Gülten Merve Özalp Çelikçi[1], İbrahim Kale[1], Cem Yalçınkaya[1]
1 Ümraniye Eğitim ve Araştırma Hastanesi

Özet
29 yaşında, son adet tarihine göre 26 hafta gebe olan hasta merkezimize sol alt kadran ağrısı ile başvurdu. İkinci gebeliği olan hastanın daha önceden bir kez ektopik gebelik nedeniyle geçirilmiş laparoskopik sol salpenjektomi öyküsü vardı. Yapılan ultrason muayenesi sonucunda sol overde 64x60 mm boyutundaki sol over kistine bağlı sol over torsiyonu tanısı konuldu ve laparoskopik cerrahi planlandı. Genel anestezi altında Palmer noktasından Veress iğnesiyle batına girildi ve pnömoperitoneum sağlandı. Önce Palmer noktasından onluk trokarla batına girildi. Gözlemde sol over kiste bağlı kendi etrafında iki tur torsiyone izlendi. Uterus ve diğer iç organlar gözetilerek rektus kasının sağ yanından bir adet, sol yanından iki adet ve umblikustan da bir adet olmak üzere dört adet beşlik trokar ile batına girildi. Sol over detorsiyone edildi ve sol over kisti eksize edildi. Operasyon sırasında ve sonrasında cerrahi veya obstetrik bir komplikasyon olmadı.
Over torsiyonu, overin ligamentleri üzerinde tamamen veya kısmen dönmesi sonucu kan akışının kısmen veya tamamen engellenmesiyle ortaya çıkan acil bir durumdur. Gebelerde torsiyon bulguları ve yönetimi gebe olmayan hastalarla benzerdir. Ancak uterus boyutları nedeniyle cerrahi daha zor olabilir. Laparoskopik cerrahide batına giriş noktaları gebelik haftasına göre değişebilir. Gebe hastalarda over torsiyonu laparoskopik yöntemle güvenli ve etkili bir şekilde yönetilebilir. Laparoskopik cerrahi gebe ve fetus için bazı riskler taşısa da yönetime adneksiyal kitlenin karakteri, gebelik haftası ve hastanın kliniğine göre karar verilmelidir.

Anahtar kelimeler: Over torsiyonu, akut batın, laparoskopi , gebelik, adneksiyal kitle

Abstract
A 29-year-old patient, who was 26 weeks pregnant based on her last menstrual period, presented to our center with left lower quadrant pain. This was her second pregnancy, and she had a history of laparoscopic left salpingectomy due to a previous ectopic pregnancy. Ultrasound examination revealed a left ovarian torsion associated with a 64×60 mm left ovarian cyst, and laparoscopic surgery was planned. Under general anesthesia, abdominal entry was achieved via the Palmer's point using a Veress needle, and pneumoperitoneum was established. Initially, a 10-mm trocar was inserted through Palmer's point. Upon inspection, the left ovary was observed to be twisted twice around its own axis due to the ovarian cyst. Considering the uterus and other intra-abdominal structures, four 5-mm trocars were inserted: one on the right side of the rectus muscle, two on the left side, and one at the umbilicus. The left ovary was detorsed, and the left ovarian cyst was excised. No surgical or obstetric complications occurred during or after the operation.

Ovarian torsion is an emergency condition resulting from the complete or partial twisting of the ovary around its ligaments, leading to partial or total obstruction of blood flow. The symptoms and management of torsion in pregnant patients are similar to those in non-pregnant patients; however, surgical intervention may be more challenging due to uterine size. The entry points in laparoscopic surgery may vary depending on the gestational age. Laparoscopic management of ovarian torsion in pregnant patients is a safe and effective approach. Although laparoscopic

surgery carries certain risks for both the mother and the fetus, the management should be individualized based on the adnexal mass characteristics, gestational age, and the patient's clinical condition.

Keywords: Ovarian torsion, acute abdomen, laparoscopy, pregnancy, adnexal mass.

GİRİŞ

Over torsiyonu, overin arteryel ve venöz damarlarının bulunduğu pedinkülünün kendi etrafında dönerek kan akışını kısmen veya tamamen engellemesi durumudur. Overin büyümesi, serbest hareket edebilmesi ve uzun bir pedinküle sahip olması, bu duruma zemin hazırlayan faktörler arasındadır. Kesin nedeni net olarak bilinmemekle birlikte, en sık dermoid kistler ve seröz kistadenomlarla ilişkilidir. Tamamen torsiyon; venöz ve lenfatik blokaja, konjesyona ve nekroza sebep olabilir. Torsiyona neden olan kist duvarı gerilir ve hatta bazen yırtılır. Hastalar genellikle aniden başlayan ve şiddetli seyreden karın ağrısı şikayeti ile başvururlar. Çapı 6 ila 8 cm olan over kitleleri, daha büyük kitlelere kıyasla torsiyon açısından daha yüksek risk taşımaktadır. Tanıya yardımcı olması bakımından ultrasonografi (USG), Doppler USG ve manyetik rezonans (MR) görüntüleme yöntemleri kullanılabilmektedir. Ayırıcı tanıda akut apandisit, over kist rüptürü, renal kolik, dejenere myom gibi diğer akut batın yapan nedenler düşünülmelidir Gebelerde over torsiyonu laparoskopik yöntemle güvenli ve etkili bir şekilde yönetilebilir.

Olgu

29 yaşında, son adet tarihine göre 26 hafta gebe olan hasta merkezimize sol alt kadran ağrısı ile başvurdu. İkinici gebeliği olan hastanın daha önceden bir kez ektopik gebelik nedeniyle geçirilmiş laparoskopik sol salpenjektomi öyküsü vardı. 6 saat önce başlayan ve zaman geçtikçe şiddeti artan sol karın ağrısı olan hasta ultraon ike değerlendirildi. USG'de fetal kalp atımı pozitif olan tek fetus verteks geliş olarak izlendi. Fetal ölçümler 26. gebelik haftasıyla ile uyumlu ve tahmini fetal ağırlığı 867 gr olarak ölçüldü. USG'de amnion sıvısı normal, plasenta arka duvarda, umblikal arter Doppler bulguları gebelik haftası ile uyumlu izlendi. Ek olarak hastanın sol overinde 64x60 mm basit görünümlü kist mevcutut. Yapılan Doppler USG'de sol overde kan akımı net olarak değerlendirilemedi. Trans vajinal ultrasonda serviks kapalı ve uzunluğu 34 mm olarak ölçüldü. Hastanın non-reaktif stress testi (NST) reaktif, kontraksiyonu izlenmedi.

Hastaya mecvut klinik ve ultrason bulguları ile sol over torsiyonu ön tanısı konuldu ve laparoskopik cerrahi planlandı. Operasyon öncesi steril örtülmeden önce ultrason eşliğinde uterus fundusunun yeri belirlendi ve karın cildi üzerinden işaretleme yapıldı. Palmer noktasından Veress iğnesi ile batına girildi ve 15 mmHg pnömoperitoneum sağlandı. Akabinde Palmer noktasından 10luk trokar ve sonrasında laparoskopik kamera ile batına girildi. Panoromik gözlemde sağ tuba ve over doğal izlendi sol overde 6 cm basit kist izlendi ve buna bağlı olarak sol over kendi etrafıdna iki tur torsiyone izlendi. Uterus, adneksiyel yapılar ve bağırsaklar gözetilerek rektus kasının sağ yanından bir adet, sol yanından iki adet ve umblikustan da bir adet olmak üzere dört adet beşlik trokarlar ile batına girildi. Sol over detorsiyone edildi ve sol over kaynaklı kist eksize edildi. Kalan sol over dokusu suture edildi. Operasyon sonrası cerrahi veya obstetrik komplikasyon olmadı. Hasta 39. gebelik haftasında

vajinal doğum yaptı. Sol overden alınan kist materyalinin patoloji sonucu seröz kist adenom ile uyulum olarak geldi.

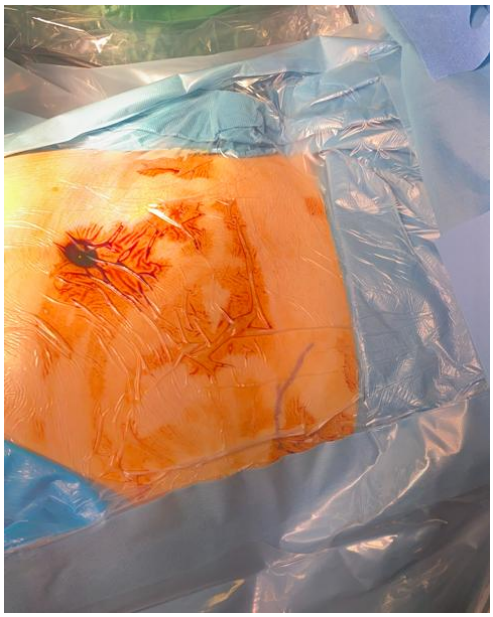

Resim 1: Solda işaretlenmiş Palmer Noktası

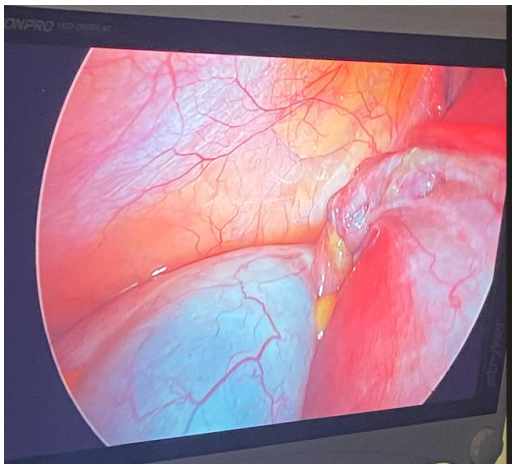

Resim 2: Sol overde adneksiyal kitle ve over torsiyonu

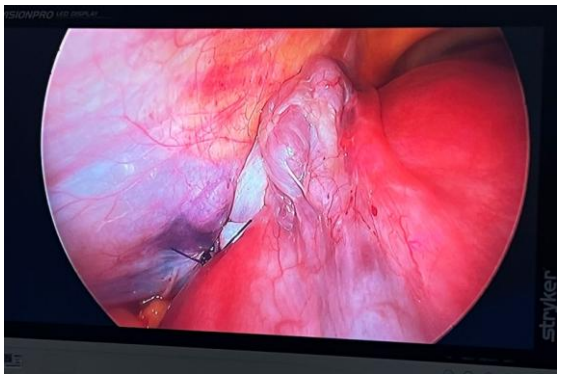

Resim 3: Detorsiyon , kistektomi ve primer süturasyon sonrası sol over

Tartışma

Over torsiyonu gebelik sırasındaki akut batın sebeplerinden biridir. Gebelikle akut batın sebebleri over torsiyonu, over kist rüptürü, akut appendisit, ve ektopik gebelik rüptürü olabilir. Ovaryan torsiyon bulguları genellikle non spesifik olup, akut appendisit ve renal kolik gibi durumlarla karışabilir. Gebelik sırasında adneksiyal kitleye yaklaşım klinisyen için zor bir karar olup, gebelikte abdominal cerrahi, hem anne hem de fetus açısından risklidir . Gebe olmayan kadınlarda olduğu gibi, gebe kadınlarda da over torsiyonun tedavisi cerrahi olarak overin detorsiyon yapılmasıdır. Hastanın kliniğine, gebelik haftasına ve cerrahın deneyimine göre ameliyat laparoskopik ya da laparotomik olarak yapılabilir. Uterus boyutları nedeniyle teknik olarak daha zor olabilir. Batına giriş yöntem ve noktaları gebelik haftasına göre değişebilir. Gebe hastalarda da over torsiyonu laparoskopik yöntemle güvenli bir şekilde yönetilebilir.

Sonuç

Gebelikte akut batın nedenlerinden birisi de over torsiyonudur. Gebelik haftasına ve cerrahın deneyime göre tedavide laparoskopik ya da laparotomik cerrahi tercih edilebilir.

KAYNAKÇA

5. Cathcart AM, Nezhat FR, Emerson J, Pejovic T, Nezhat CH, Nezhat CR. Adnexal masses during pregnancy: diagnosis, treatment, and prognosis. Am J Obstet Gynecol. 2023 Jun;228(6):601-612. doi: 10.1016/j.ajog.2022.11.1291. Epub 2022 Nov 19. PMID: 36410423.
6. Didar H, Najafiarab H, Keyvanfar A, Hajikhani B, Ghotbi E, Kazemi SN. Adnexal torsion in pregnancy: A systematic review of case reports and case series. Am J Emerg Med. 2023 Mar;65:43-52. doi: 10.1016/j.ajem.2022.12.026. Epub 2022 Dec 22. PMID: 36584539.
7. Fatum M, Rojansky N. Laparoscopic surgery during pregnancy. Obstet Gynecol Surv. 2001 Jan;56(1):50-9. doi: 10.1097/00006254-200101000-00025. PMID: 11140864.
8. Conte AB, Nyingone S, Jayi S, Diagne BJ, Alaoui FZF, Chaara H, Melhouf MA. Management of adnexal masses' torsion during pregnancy. Pan Afr Med J. 2020 Sep 4;37:17. doi: 10.11604/pamj.2020.37.17.23869. PMID: 33062119; PMCID: PMC7532842.
9. Cappell MS, Friedel D. Abdominal pain during pregnancy. Gastroenterol Clin North Am. 2003 Mar;32(1):1-58. doi: 10.1016/s0889-8553(02)00064-x. PMID: 12635413.
10. Zhu TW, Li XL. Ovarian Torsion: A Review of the Evidence. Obstet Gynecol Surv. 2024 Aug;79(8):484-492. doi: 10.1097/OGX.0000000000001295. PMID: 39136639.

P-02 Over Torsiyonu Ile Prezente Olan Borderline Seröz Over Tümör Olgusu

Ahmet Özkul[1], Beyzanur Kahyaoğlu[1]
1 İstanbul Kartal Dr. Lütfi Kırdar Şehir Hastanesi

ÖZET
33 yaşında yaygın karın ağrısı ile başvuran hastaya yapılan acil laparotomide sağ andeksin torsiyone olduğu ve sol andekste yaklaşık 15 cm kitle olduğu gözlendi. Sol over kistektomi yapılarak frozena gönderildi. Sağ adneks detorsiyone edilmesine rağmen kanlanma görülmemesi nedeniyle salpingooferektomi yapıldı.Frozen sonucu borderline seröz over tümörü gelmesi nedeniyle tamamlayıcı cerrahi yapıldı .
Anahtar kelimeler: Over torsiyonu, Seröz borderline tümör, Akut karın

ABSTRACT
A 33-year-old patient presented with diffuse abdominal pain. Emergency laparotomy revealed torsion of the right andexex and a mass of approximately 15 cm in the left andex. The left ovary was cystectomised and sent to frozena. Although the right adnexa was detorsiated, salpingoopherectomy was performed because of the lack of blood supply. Complementary surgery was performed because of borderline serous ovarian tumour.
Keywords: Ovarian torsion, Serous borderline tumour, Acute abdomen

GİRİŞ

33 yaşında hasta yaygın karın ağrısı, genel durum bozukluğu nedeniyle şikayetiyle kadın doğum acil servise başvurdu. Alınan anamnezde yaklaşık 2 haftadır geçmeyen karın ağrısı ve bulantı kusması olduğu öğrenildi.

BULGULAR
Gravida 2 parite 2 normal doğumu olan hastanın TA 110/70 mmHg, nabız 72/dk, solunum sayısı 15/dk idi. Fizik muayenede sağ alt kadranda ağrı defans ve rebound mevcuttu. Yapılan ultrasonografik muayenede sağ adneksiyal alanda over dokusundan net ayrımı yapılamayan 78x98mm heterojen görünümde kistik yapı görülmekteydi ancak vaskülarizasyon izlenemedi. Sol over net değerlendirilemedi ve douglasta 3 cm mayi izlendi.

BHCG negatif, HB 11.2 HCT 32.6 WBC 19490 idi. Yapılan pelvik doppler ultrasonografide batın sağ alt kadrandan umbikal bölge ve sol alt kadrana uzanım gösteren 10 cm içerisinde septasyon ve solid komponent bulunan anekoik kistik lezyon lezyon görülmekteydi. Sağ over boyutları 6*5 cm olup, sağ overe yapılan RDUS incelemesinde vaskülarizasyon saptanmaması üzerine bulgular over tosiyonu lehine değerlendirildi.

Pelvis kontrastlı BT' de sağ adneksiyel alanda en geniş yerinde 74 mm ölçülen içerisinde 48 mm kistik alanları bulunan, belrigin vaskülarizasyon izlenmeyen lezyon izlenmiştir.(Resim 1)

Hastanın 10 cm 'e ulaşan bilateral kistleri olması nedeniyle acil laparotomi kararı alındı. Eksplorasyonda sağ over ve tuba birlikte olacak şekilde 4 tur torsiyone olduğu gözlendi. Sol overde yaklaşık 15 cm kistik kitle görünümü izlendi. Resim (2)Batında 500 cc hematom izlendi.

Sağ adneks detorsiyone edildi. Detorsiyone edilmesine rağmen adnekste renk değişikliği olmaması ,over dokusunda kanlanma görülmemesi üzerine sağ salpingooferektomi kararı alındı. Sol adnekste bulunan dev ovarian kitleye kistektomi yapılarak frozena gönderildi. Frozen sonucu seröz borderline tümör,kesin sonuç parafinde gelmesi üzerine sol salpingooferektomi, histerektomi ve omentektomi yapıldı.

Batına bir adet soft dren yerleştirildi. Postop kontrollerde kanaması olamaması üzerine dren çekildi, genel durumu iyi muayenesi doğal olan hasta poliklinik kontrolüne çağrılarak taburcu edildi.

SONUÇ

Bu olguda amacımız bilateral adneksiyel kitle ile prezente olan borderline seröz over tümörlerinin over torsiyonu gibi akut karın nedeniyle başvurabileceğine ve adneksiyel kitlenin frozen ile incelenmesi gerekliliğine dikkat çekmektir.

Acil servise başvuran ve yapılan fiziki muayenede akut karın bulguları saptanan kadınlarda, her yaş grubu için ayırıcı tanıda over torsiyonu düşünülmelidir. Ancak kesin tanıyı koymak, over torsiyonunun belirtilerinin hastalığa spesifik olmaması nedeniyle her zaman çok kolay olmamaktadır. Doğru ve erken tanı koymak, özellikle genç yaştaki hastalarda overin kurtarılması ve ilerleyen yıllarda fertilitenin korunması açısından önemlidir (1). Ayrıca tanıdaki gecikmeler, çok nadir olarak tromboflebite ve ciddi peritonite yol açabilir (2)

Klinik tablo hastaların büyük bir kısmında, akut başlayan ciddi pelvik ağrı ile kendini gösterir. Houry ve ark, retrospektif olarak 15 yıllık sürede cerrahi olarak over torsiyonu tanısı kesinleşmiş hastaların acil servise başvurularında ağrılarının karakteristik özelliklerini analiz etmiştir (3). Olguların %59'u ani başlayan karın ağrısı tariflemiştir, %70'i ağrı keskin ve bıçak saplanır tarzda olduğunu ifade etmiştir. Olguların %50'si ağrının kramp tarzında olgunu belirtmişlerdir.

Over torsiyonu şüphesi olan hastaların değerlendirilmesinde öncelikli olarak detaylı bir hikaye alınmalıdır. Ağrının ne zaman başladığı, eşlik eden bulantı kusma ve ateş gibi bulguların olup olmadığı detaylı olarak gözden geçirilmelidir

Gerek abdominal yolla yapılan , gerekse transvajinal yol kullanılanılarak yapılan gri skala ultrasonografi (USG) over torsiyonu şüphesi olan olgularda ilk başvurulacak görüntüleme yöntemidir. Over torsiyonunu destekleyen USG bulguları; büyümüş over dokusu, overde kistik ya da solid kitle belirlenmesi, over stromasında heterojen görünüm, çok sayıda küçük peripheral folikül görülmesi (over dokusunda gelişen ödeme bağlı olarak), over lokalizasyonunun değişmesi ve over dokusunun etrafında ve Douglas boşluğunda serbest sıvı varlığı olarak sıralabilir (4,5)

Geçmişte overin detorsiyonu sonrası olası emboliye riski nedeniyle olgularının tamamında ooferektomi yapılırken, bu görüş günümüzde tamamiyle terk edilmiştir (6). Torsiyon olgularında, detorsiyone edildikten sonra overin renginde düzelme olmazsa ooferektomi yapılması gerekteği terk edilmiş görüşler arasındadır.

Borderline over tümörleri, tüm epitelyal over tümörlerinin yaklaşık %10 ile %20 sini kapsar. Beyaz ırkda daha sık görülür. Borderline over tümörlerinin yıllık insidansı 100,000'de 1,8 ile 4,8 arasındadır (7).

Borderline over tümörlerinin en sık görülen histopatolojik tipi seröz borderline tümördür ve iki alt grubu vardır, tipik (%90) ve mikropapiller patern gösteren borderline seröz over tümörleridir (%10). Borderline over tümörleri vakalarının yaklaşık 1/3'ü bilateraldir (8).

1. Bayer AI, Wiskind AK. Adnexal torsion: can the adnexa be saved. Am J Obstet Gynecol 1994;171(16):1506–11. 2. Nichols DH, Julian PJ. Torsion of the adnexa. Clin Obstet Gynecol 1985;282(2):375-80
2. 2. Nichols DH, Julian PJ. Torsion of the adnexa. Clin Obstet Gynecol 1985;282(2):375-80.

3. 11. Houry D, Abbott JT. Ovarian torsion: a fifteen-year review. Ann Emerg Med 2001;38(2):156-9.

4. Albayram F, Hamper UM. Ovarian and adnexal torsion: spectrum of sonographic findings with pathologic correlation. J Ultrasound Med 2001;20(10):1083-9.

5. Vijayaraghavan SB. Sonographic whirlpool sign in ovarian torsion. J Ultrasound Med 2004;23(12):1643-9

6. McGovern PG, Noah R, Koenigsberg R, Little AB. Adnexal torsion and pulmonary embolism: case report and review of the literature. Obstet Gynecol Surv 1999;54(9):601-8.

7. Morice P, Uzan C, Fauvet R, Gouy S, Duvillard P, Darai E. Borderline ovarian tumour: pathological diagnostic di- lemma and risk factors for invasive or lethal recurrence. Lancet Oncol 2012; 13(3):e103–e115.

8. 19. Trillsch F, Mahner S, Ruetzel J et al. Clinical management of borderline ovarian tumors. Expert Rev Anticancer Ther 2010; 10:1115–1124.

P-04 Ultrasonografik Kriterler Işığında Tip 2 Chiari Malformasyonu: Olgu Sunumu

Ayşe Kübra Topal Aköz[1], Elif Betül Esmer[1], Funda Dağıstanlı[1], Ebru Kaynar Varlık[1]
1 Bolu Abant İzzet Baysal Üniversitesi

Özet

Chiari tip 2 malformasyonu, embriyolojik olarak serebellum, pons, medulla ve dördüncü ventrikülün spinal kanala aşağı doğru fıtıklanmasını içeren bir nöral tüp kapatma kusurudur. Bu tür fetüsler yüksek morbidite ve mortaliteye sahiptir ve böyle bir hastalığın erken teşhisi, gebeliğin sonlandırılması veya gebeliğin takibi için esastır. Ultrasonografi, fetal anatomi, büyüme ve bu tür konjenital anomalilerin değerlendirilmesi için vazgeçilmez bir yöntemdir.

Anahtar Kelimeler: Nöral tüp defekti, Spina bifida, Limon işareti, Muz işareti, Chiari malformasyonu, Obstetrik ultrasonografi

Abstract

Chiari type 2 malformation is a neural tube defect that embryologically involves the herniation of the cerebellum, pons, medulla, and fourth ventricle downward into the spinal canal. Such fetuses have high morbidity and mortality, and early diagnosis of such an individual is essential for termination or monitoring of pregnancy. Ultrasonography is an indispensable method for the evaluation of fetal anatomy, growth, and such congenital anomalies.

Keywords: Neural tube defect, Spina bifida, Lemon sign, Banana sign, Chiari malformation, Obstetric ultrasonography

Giriş

Medulla oblongata, serebellar tonsil, pons ve dördüncü ventrikülün aşağı doğru yer değiştirmesi ile karakterize konjenital bir hastalık olan Chiari tip 2 malformasyonu ilk olarak Chiari ve Arnold'un laboratuvarında Schwalbe ve Gredig tarafından tanımlanmıştır (1,2). Diğer birçok spinal displazi formunda olduğu gibi spinal kordun kalvaryuma bağlanması nedeniyle intraspinal basınçtaki azalmadan kaynaklanmaktadır. Nicolaides ve arkadaşları fetüslerin aksiyal kesitlerinde Chiari tip 2 malformasyonunu karakterize eden ultrasonografik işaretleri tanımlayan ilk kişilerdir (3).

Spina bifida, spinal lezyonun cilt ile çevrili olup, olmamasına göre açık ve kapalı olarak sınıflandırılır. Kapalı tip spina bifidaya kranium bulguları eşlik etmez. Açık tip prenatal dönemde daha sık tanı almaktadır. Tipik kranium bulguları ventrikülomegali, limon işareti (bifrontal indentasyon), muz işareti (Chiari II malformasyonu), sisterna magna obliterasyonu ve gestasyonel yaşa göre küçük biparietal çap (BPD) ve vücut ölçümleridir. Ventrikülomegalide oksipital hornlar 10 mm nin üzerindedir. Koroid pleksus küçük görünümde olup, gözyaşı damlası şeklinde asılı gözükür. Limon işaretinde fetal kraniumda bifrontal indentasyon olarak beliren frontal kemiklerin bikonkav görünümü limona benzetilir. Muz işareti ve posterior fossanın silinmesi posterior fossa hipoplazisi sonucudur. Sisterna magna obliteredir. Serebellum kompresyon sonucu anormal lokalizasyonda olup, tonsiller ve vermis kaudalde foramen magnuma herniyedir. Hemisferler beyin sapını sarar ve ‘‘C’’ şeklini alır (muz belirtisi). Spinal longitudinal sonografide açık spinal ve cilt defekti izlenebileceği gibi spinal kanal çapında

genişleme ve interpedinküler mesafede artış saptanır.Prenatal ultrasonografideki bu bulgular; erken gebelik döneminde Chiari tip 2 malformasyonunun kesin ve etkili bir şekilde tespit edilmesine katkıda bulunmaktadır. Bulguların çoğu geç gebelik döneminde tespit edilememekte veya yanlış tanı alabilmektedir. Bu çalışmada 22. gebelik haftasında kliniğimize başvuran Tip 2 Chiari Malformasyonu ve eşlik eden konjenital anomaliler saptanan hastanın takibi ve yönetimini literatür eşliğinde sunulması amaçlanmıştır.

Olgu

18 yaşında gravida 1 olan hasta özgeçmişinde ek özellik bulunmamakta olup rutin kontrole gelmişti. Son adet tarihine göre 22 hafta canlı gebeliği olan hastanın tarama testleri mevcut değildi ve geçmiş görüntülemesi de mevcut değildi. Hastaya yapılan transabdominal ultrasonografide fetal biyometri ölçümleri 21 hafta ile uyumlu olup; fetal kranyumda frontal kemiklerde bikonkavite (limon belirtisi), ileri derecede bilateral ventrikülomegali, oblitere sisterna magna ve serebellar vermisin herniye olduğu izlenmiştir. (Şekil 1). Vertebral kolon incelemesinde spinal longitudinal sonogramda interpedinküler mesafede artış mevcuttu. (Şekil 2) Alt lomber seviyede defekt gözlendi, dorsale doğru açık yaklaşık 20 mm uzun aksında spinal defekt demonstre edildi. (Şekil 3) Lumbosakral bölgede açık spina bifida ve bilateral ayaklarda pes ekinovarus izlenmiş (Şekil 4) olup ileri deformiteler hakkında aileye danışmanlık verilmiş ve aile isteği üzerine gebelik sonlandırılmıştır. Postmortem görüntüler ile de Tip 2 Chiari malformasyonu tanısı konulmuştur (Şekil 5).

Tartışma

Prenatal ultrasonografide serebellar görünüm bulguları ve kranyumun kontüründeki anormallikler nöral tüp defektleri açısından önemli belirteçlerdir. Yine 25 haftadan küçük gebeliklerde aksiyel kesitlerde limon belirtisi ve muz belirtisi Tip 2 Chiari malformasyonu için önemli bulgulardan olup ventrikülomegali olan olgularda bu belirtiler maskelenebilmektedir (4,5). Limon belirtisi spina bifidaya özgü olmayıp ayırıcı tanıda ensefaloselin eşlik ettiği Dandy-Walker malformasyonu, kistik higroma, diyafragma hernisi, korpus kallosum agenezisi, fetal hidrops da yer almaktadır. Bu nedenle ventrikülomegali, sisterna magna obliterasyonu, serebellar hemisferlerin kompresyonu gibi kraniyal bulgulara bakılmalı ve vertebral kolonun dikkatlice değerlendirilmesi tanı için gerekmektedir (6,7). Sonuç olarak, spina bifidanın erken teşhisinde maternal AFP düzeyine bakılması, detaylı sonografik incelemenin yapılması ve aileye prenatal danışmanlık verilmesi önem arz etmektedir.

Şekil 1. Bilateral ventrikülomegali, herniye olmuş serebellar vermiş, limon işareti

Şekil 2. Fetal spinal kanalın longitudinal sonogramı: genişlemiş kanal ve interpedinküler mesafelerde artış

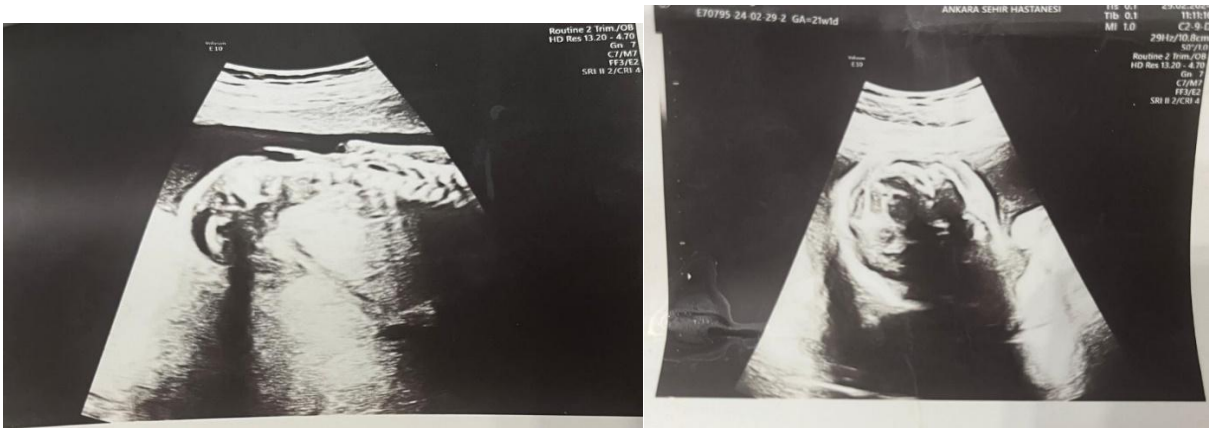

Şekil 3. Detaylı incelemede görülen açık spinal defekt

Şekil 4. Lumbosakral Bölgede açık spina bifida

Şekil 5. Açık spina bfida (solda), bilateral pes ekinovarus (sağda)

KAYNAKLAR

1. Chiari H. Uber Veranderungen des Kleinhirns infolge von Hydrocephalus des Grosshirns. Dtsch Med Wochenschr. 1891; 17:1172-5.

2. Schwalbe E, Gredig M. Uber Entwicklungsstorungen des Kleinhirns, Hirnstamms und Halsmarks bei Spina bifida. Beitr Pathol Anat. 1906;40:132-94.

3. Nicolaides KH, Campbell S, Gabbe SG, Guidetti R. Ultrasound screening for spina bifida: cranial and cerebellar signs. Lancet. 1986;/2:/72_4.

4. Thomas M. The lemon sign. Radiology 2003; 228:206-207.

5. Sebire NJ, Noble PL, Thorpe JG, Snijders RJ, Nicolaides KH. Presence of the lemon sign in fetuses with spina bifida at the 10-14 week scan. Ultrasound Obstet Gynecol 1997; 10:403-405.

6. Benacerraf BR, Stryker J, Frigoletto FD. Abnormal US appearance of the cerebellum (banana sign): indirect sign of spina bifida. Radiology 1989; 171:151-153.

7. Nicolaides KH, Campbell S, Gabbe SG, Guidetti R. Ultrasound screening for spina bifida: cranial and cerebellar signs. Lancet 1986; 12:72-74.

P-05 Gebeliğin 19.haftasında Komplet Uterin Rüptür Olgusu

Zehra Pınar Cengiz[1], Hüma Arda Pedirik [1], Can Üyük[1]
1 Bağcılar Eğitim ve Araştırma Hastanesi

ÖZET

Uterus rüptürü anne ve fetüs için morbidite ve mortaliteye sebep olan önemli bir obstetrik komplikasyondur. Abdominal ağrı ve şiddetli ağrının ani olarak kesilmesi, rüptür için önemli bir klinik ipucudur.Erken tanı ve hızlı cerrahi müdahale, anne ve fetüsün sağ kalımı açısından kritik öneme sahiptir.
Tedavisinde uterus rüptürlerinde uterus koruyucu tedavi yapılabileceği ve ilk seçeneğin hemodinamisi stabil olan hastalarda histerektomiden ziyade uterus koruyucu yöntemler yönünde olması gerektiğini vurgulamayı amaçlamaktayız.

Anahtar kelimeler: uterin rüptür,ağrı,obstetrik acil

ABSTRACT

Uterine rupture is a significant obstetric complication that causes morbidity and mortality for the mother and fetus. Abdominal pain and sudden cessation of severe pain are important clinical clues for rupture. Early diagnosis and rapid surgical intervention are critical for the survival of the mother and fetus. We aim to emphasize that uterine-preserving treatment can be performed in uterine ruptures and that the first option should be uterine-preserving methods rather than hysterectomy in patients with stable hemodynamics.

Keywords: uterine rupture,pain,obstetric emergency

GİRİŞ

Gebelikte uterus rüptürü uterusun musküler duvarının bütünlüğünün bozulmasıyla karakterize, nadir görülen ancak yüksek fetal ve maternal morbidite ile birlikte seyreder. (1) Bu yüzden obstetrinin en acil vakalarından biridir.Ligamentum latum intakt ise inkomplet, değilse komplet rüptür diye adlandırılır.(2)Tedavide uterusun korunması tercih edilir, ancak karar rüptürün lokalizasyonuna bağlı olarak , büyüklüğüne göre ve kanamanın kontrol altına alınabilmesine bağlıdır. Histerektomi özellikle kanamanın kontrol edilemediği ciddi vakalarda endikedir. (3)

OLGU

41 yaşında gravida 3 parite 2 öyküsü olan son adet tarihini hatırlamayan, ölçümleri 19 hafta ile uyumlu hasta karın ağrısı şikayetiyle acil servisimize başvurdu.Hastanın 5 yıl önceden meme ca tanısı aldığı ve mastektomi öyküsünün olduğu ve 5 yıldır düzenli tamoksifen kullandığı öğrenildi. Daha önceden geçirilmiş 2 sezaryen öyküsü vardı.Hastanın elle hissedilen şiddetli kontraksiyonları mevcuttu.Hasta abortus incipiens ön tanısyla yatırıldı. Ağrı palyasyonu ve düşük tehdidi nedeniyle indometazin başlandı.

2 saat sonra ağrının aniden kesilmesi nedeniyle kontrol muayene yapıldı.Kontrol muayenesinde transabdominal ultrasonografide fetüsün başının servikste, fetal abdomen ve ekstremitelerinin uterus dışında batında olduğu ve fetal kalp atımının olmadığı izlendi(Resim-1 ,Resim-2). Uterus rüptürü ön tanısı ile acil tanısal laparotomi kararı alındı. Batın eksplorasyonunda eski Kerr insizyonunun sağındayaklaşık 4 cmlik rüptüre alan izlendi(Resim-3). Fetus ve ekleri poşun içerisinde rüptüre alandan uterus dışına doğru izlendi. Rüptüre alandan fetus,poşu ile beraber doğurtuldu.(Resim-4)

Tam oluşumlu 390 gr kız fetüs plasenta ile beraber eksiksiz çıkartıldı. Patolojiye gönderildi.(Resim-5)Kerr hattındaki rüptür alanı mesane diseksiyonu yapıldıktan sonra onarıldı ve operasyon tamamlandı

Resim-1

Resim-2

Resim-3

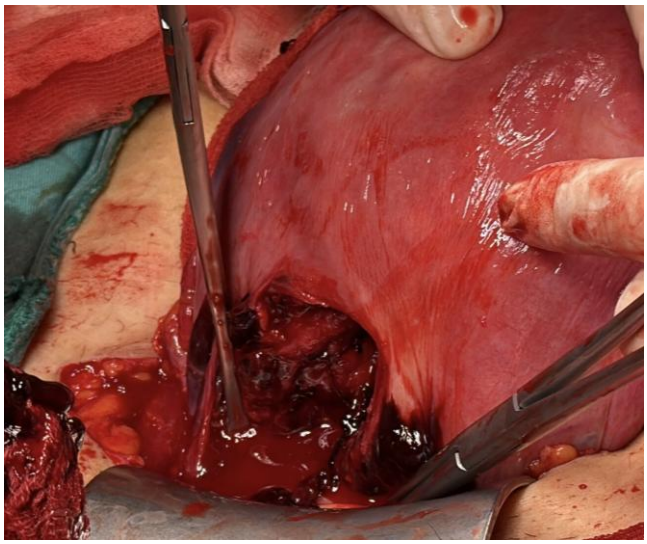

Resim-4

Resim-5

SONUÇ

Uterin rüptür, seyrek görülen ama sonuçları anne ve bebek için oldukça fatal olabilen önemli bir obstetrik komplikasyondur. Önceden sezaryen öyküsü olanlarda, uterin anomalisi olanlarda, gebelikler arası süresi kısa olanlarda, makrozomik fetüsü olanlarda, başarısız bir vajinal doğum denemesi olanlarda ve prostaglandin uygulananlarda risk oldukça fazladır.Hemodinamisi bozulan hastalarda,uterin rüptür tanısını koyduktan sonra 10-37 dakika içinde cerrahi müdahaleye geçebilmek hedeflenmelidir. Tedaviye karar verirken; annenin ve fetüsün durumu, kanama miktarı ve gelecekteki fertilizasyon durumu da göz önünde bulundurulmalıdır.

KAYNAKÇA

1. Turner MJ. Uteruse rupture. Best Pract Res Clin Obstet Gynaecol 2002; 16: 69-79 Evsen MS, Sak ME, Bozkurt Y, Kapan M., Bakır Ç.. Nedbesiz uterus rüptürü: Bölgesel insidans, nedenler ve tedavi. Dicle Tıp Dergisi 2008;35:260-4
2. Yardley L, Smith H. A prospective study of the relationship between feared consequences of falling and avoidance of activity in community-living older people. The Gerontologist, 2002;42(1):17–23.
3.Langton J, Fishwick K, Kumar B, Nwosu EC. Spontaneous rupture of anunscarred gravid uterus at 32 weeks gestation. Hum Reprod 1997; 12:2066-7.

P-07 Fetal Hidranensefali: Olgu Sunumu

Rabia Bozkurt[1], Cem Yener[1], Filiz Burcu Küçük[1]
1 Sağlık Bilimleri Üniversitesi Bağcılar Eğitim ve Araştırma Hastanesi

ÖZET
Hidranensefali; serebral yarım kürelerin yerini sıvı dolu boşlukların aldığı nadir bir konjenital beyin anomalisidir. İki taraflı karotid arter tıkanıklığından kaynaklanan büyük beyin enfarktüsünün veya nöral duvarın primer agenezinin sonucu gibi görünmektedir. Etyolojide intrauterin toksoplazma ve sitomegalovirus enfeksiyonları olabilirken idyopatik olarak da izlenebilir.
Bu olguda ventrikülomegali ön tanısıyla perinatoloji polikliniğine başvuran, serbest fetal DNA testi düşük riskli çıkan hastanın yapılan ultrasonunda fetusta kafa içi serebral yapılar izlenmezken falx cerebri izlendi. Torch testleri negatif olan hastanın diğer merkezi sinir sistemi anomalilerinden ayırıcı tanısı yapılarak hidranensefali tanısı konularak terminasyon seçeneği sunuldu.
Hidranensefalinin nadir görülmesi ve merkezi sinir sistemini tutan doğumsal anomalilerde ayırıcı tanıya giren bir antite olması nedeni ile olgu sunulmaya değer görüldü.

Anahtar kelimeler: Ultrason, Ventrikülomegali. Holoprozensefali, Hidranensefali

ABSTRACT
Hydranencephaly is a rare congenital brain anomaly in which fluid-filled spaces replace the cerebral hemispheres. It appears to be the result of a large brain infarction resulting from bilateral carotid artery occlusion or primary agenesis of the neural wall. While intrauterine toxoplasmosis and cytomegalovirus infections may be involved in the etiology, it can also be observed idiopathic.
In this case, the patient who applied to the perinatology clinic with a preliminary diagnosis of ventriculomegaly, whose free fetal DNA test was low-risk, showed no intracranial cerebral structures in the fetus, but falx cerebri was observed in the ultrasound. The patient, whose Torch tests were negative, was diagnosed with hydranencephaly after differential diagnosis from other central nervous system anomalies, and offered the option of termination.
The case was deemed worthy of presentation because hydranencephaly is rare and is an entity included in the differential diagnosis of congenital anomalies involving the central nervous system.

Keywords: Ultrasound, Ventriculomegaly. Holoprosencephaly, Hydranencephaly

GİRİŞ
Bu olgu sunumunda ventrikülomegali ön tanısıyla perinatoloji polikliniğine başvuran hastaya yapılan ultrason görüntülemesiyle merkezi sinir sistemi anomalilerinin ayırıcı tanısı yapılarak hidranensefali tanısı konulan vaka sunulacaktır.

YÖNTEM
Hidranensefali, serebral yarım kürelerin yerini sıvı dolu boşlukların aldığı nadir bir konjenital beyin anomalisidir. İki taraflı karotid arter tıkanıklığından kaynaklanan büyük beyin enfarktüsünün veya nöral duvarın primer agenezinin sonucu gibi görünmektedir. Etyolojide

intrauterin toksoplazma ve sitomegalovirus enfeksiyonları olabilirken idyopatik olarak da izlenebilir.

BULGULAR

Bu olguda 23 yaşında herhangi bir yardımcı üreme tekniği kullanmadan spontan gerçekleşmiş 18. gebelik haftasında (gravida 1 parite 0) gebe perinatoloji polikliniğimize ventrikülomegali ön tanısıyla başvurdu. Hastadan anne kanında serbest fetal DNA testi yaptırdığı ve sonucun düşük riskli grupta olduğu bilgisi alındı. Yapılan prenatal ultrason değerlendirilmesinde fetusta kafa içi serebral yapılar izlenmezken falx cerebri izlendi. (Resim 1 ve Resim 2) 18 hafta uyumlu fetüste ek anomali izlenmedi. Hastadan torch paneli ve seroloji istendi. Torch markerları negatifti ve herhangi bir enfeksiyon saptanmadı. Hastaya terminasyon seçeneği sunuldu. Amniyosentez sonrası misoprostol protokolü ile abort gerçekleştirildi. (Resim 3)

Resim 1: Kafa içi serebral yapıların olmaması

Resim 2: Fetal ultrasonda falx cerebri

Resim 3: Termine edilen fetusun makroskopik görüntüsü

SONUÇ VE TARTIŞMA

Nörosonografi konusunda deneyimsiz bir muayene eden tarafından ventrikülomegali olarak yanlış teşhis edilebilecek merkezi sinir sistemi lezyonları arasında holoprosensefali, hidranensefali, porensefali, şizensefali ve araknoid kistler gibi çeşitli kistik lezyonlar bulunur.

Hidranensefalinin erken tanısı hastaya fetal terminasyon seçeneği sunulabileceği için önemlidir. Hidranensefalide yüz genellikle normal ve bazı orta hat yapıları (falks serebri, interhemisferik fissür, üçüncü ventrikül) mevcutken serebral korteks olmaması alobar holoprozensefali ayırıcı tanısında yardımcı olacaktır.

KAYNAKÇA

1. Pretorius DH, Russ PD, Rumack CM, Manco-Johnson ML. Rahim içinde beyin nöropatolojisinin tanısı. Nöroradyoloji 1986; 28:386.
2. Greene MF, Benacerraf B, Crawford JM. Hidranensefali: Rahim içi evrim sırasında ABD görünümü. Radyoloji 1985; 156:779.

P-09 Metaverse Teknolojisi Ile Kadın Sağlığı Eğitiminde Yenilikçi Yaklaşımlar

Hamide Arslan Tarus[1]
1 Marmara Üniversitesi

Amaç: Günümüzde teknolojik gelişmeler, sağlık eğitiminde geleneksel yöntemlere ek olarak dijital yaklaşımların entegrasyonunu hızlandırmıştır. Bu bağlamda, sanal gerçeklik (VR), artırılmış gerçeklik (AR) ve karma gerçeklik (MR) gibi bileşenleri içeren metaverse teknolojisi; etkileşimli, üç boyutlu ve kullanıcı odaklı öğrenme ortamları sunarak özellikle kadın sağlığı alanında yenilikçi eğitim uygulamaları için olanak sağlamaktadır. Bu çalışmanın amacı, metaverse teknolojisinin kadın sağlığı eğitiminde kullanım alanlarını sistematik olarak incelemek ve mevcut literatür doğrultusunda bu alandaki katkılarını değerlendirmektir. Yöntem: Bu çalışma, metaverse teknolojisinin kadın sağlığı eğitimindeki kullanımını inceleyen bir derlemedir. Literatür taraması, PubMed, Scopus, Google Scholar ve Consensus gibi akademik veri tabanlarında gerçekleştirilmiştir. Tarama sırasında anahtar kelime olarak "metaverse", "kadın sağlığı", "sanal gerçeklik (VR)", "artırılmış gerçeklik (AR)" ve "karma gerçeklik (MR)" terimleri kullanılmıştır. Bulgular: Mevcut literatür, metaverse teknolojisinin kadın sağlığı eğitimine yönelik dört ana başlık altında yenilikçi katkılar sunduğunu ortaya koymaktadır. İlk olarak, sanal simülasyonlarla desteklenen cinsel sağlık ve aile planlaması eğitimi uygulamaları, bireylerin genital anatomi, aile planlaması yöntemleri ve cinsel işlev bozuklukları gibi konular hakkında mahremiyet içinde ve güvenli bir şekilde bilgi edinmelerine olanak tanımaktadır. Bu yaklaşım, özellikle genç kadınlarda üreme sağlığına ilişkin bilgi eksikliklerinin giderilmesinde etkili bir yöntem olarak değerlendirilmektedir. İkinci olarak, kronik pelvik ağrıya sahip kadınlar için geliştirilen sanal gerçeklik tabanlı gevşeme ve meditasyon uygulamaları, ağrının psikolojik boyutuna odaklanarak dikkat dağıtma ve duygusal rahatlama sağlamaktadır. Bu sayede, ağrı algısında azalma ve genel yaşam kalitesinde artış gözlemlenmektedir. Üçüncü olarak, gebelik eğitimi ve doğum simülasyonları aracılığıyla, anne adaylarının doğum sürecini sanal ortamda deneyimlemeleri mümkün hale gelmekte; bu da doğuma hazırlık sürecinde bilgi düzeyinin artırılmasına ve kaygıların azaltılmasına katkı sağlamaktadır. Son olarak, meme sağlığına yönelik artırılmış gerçeklik ve sanal cerrahi simülasyonların kullanımı, özellikle sağlık profesyonellerinin meme kanseri tarama ve cerrahi müdahaleye ilişkin uygulamalı beceriler geliştirmelerini desteklemektedir. Sonuç: Derleme sonucunda, metaverse teknolojisinin kadın sağlığı eğitiminde bireysel ihtiyaçlara duyarlı, etkileşimli ve uygulamaya dayalı öğrenme ortamları sunarak hem bilgi düzeyinin artırılmasında hem de klinik süreçlere hazırlığın desteklenmesinde önemli bir potansiyele sahip olduğu sonucuna ulaşılmıştır.

Anahtar Kelimeler: metaverse, kadın sağlığı eğitimi, teknoloji temelli öğrenme

Innovative Approaches To Women'S Health Education Through Metaverse Technology

Objective: In today's rapidly evolving technological landscape, digital approaches have increasingly complemented traditional methods in health education. In this context, metaverse technology encompassing virtual reality (VR), augmented reality (AR), and mixed reality (MR) has emerged as a promising tool for delivering interactive, three-dimensional, and user-centered learning environments. These immersive platforms offer innovative opportunities, particularly in the field of women's health education. The objective of this study is to systematically examine the application areas of metaverse technology in women's health education and to evaluate its contributions based on current literature. Methods: This review explores the utilization of metaverse technology in women's health education. A comprehensive literature search was conducted in academic databases including PubMed, Scopus, Google Scholar, and Consensus. The search strategy involved the use of the following keywords: "metaverse," "women's health," "virtual reality," "augmented reality," and "mixed reality." Results: The current literature indicates that metaverse technology offers innovative contributions to women's health education under four main categories. First, virtual simulations supporting sexual health and family planning education provide individuals with a private and secure environment to learn about topics such as genital anatomy, contraceptive methods, and sexual dysfunctions. This approach is considered an effective method, particularly in addressing gaps in reproductive health knowledge among young women. Second, virtual reality-based relaxation and meditation applications developed for women with chronic pelvic pain focus on the psychological dimensions of pain, offering distraction and emotional relief. These applications have been associated with reduced pain perception and improved overall quality of life. Third, through pregnancy education and birth simulations, expectant mothers are able to experience the childbirth process in a virtual environment, which contributes to increasing their knowledge and reducing anxiety during the prenatal period. Lastly, the use of augmented reality and virtual surgical simulations in breast health education supports healthcare professionals in developing practical skills related to breast cancer screening and surgical procedures. Conclusion:The review concludes that metaverse technology holds significant potential in women's health education by offering interactive, practice-oriented, and personalized learning environments that enhance knowledge acquisition and support preparation for clinical processes.

Keywords: metaverse, women's health education, technology-based learning

P-10 Onkofertilite ve Hemşirenin Rolü

Hamide Arslan Tarus[1]
1 Marmara Üniversitesi

Amaç: Bu çalışma ile kanser tanısı alan bireylerde fertilitenin korunmasına yönelik geliştirilen onkofertilite uygulamaları ve bu süreçte hemşirelerin rolünü değerlendirmek amaçlanmıştır. Yöntem: Derleme türündeki bu çalışma, 2013–2024 yılları arasında PubMed, Scopus, Google Scholar ve Türkiye Atıf Dizini veri tabanlarında; İngilizce olarak "oncofertility", "nursing role", "fertility preservation", "cancer and fertility" ve Türkçe olarak "onkofertilite", "hemşirenin rolü", "fertilitenin korunması", "kanser ve fertilite" anahtar kelimeleriyle tarama yapılarak gerçekleştirilmiştir. Bulgular: Onkofertilite, kemoterapi ve radyoterapi gibi gonadotoksik etkili onkolojik tedaviler öncesinde bireyin üreme potansiyelini korumaya yönelik çeşitli müdahaleleri kapsamaktadır. Kadınlarda kullanılan onkofertilite uygulamaları arasında oosit, embriyo ve ovaryan doku kriyoprezervasyonu, GnRH agonistleri ile overlerin baskılanması ve ovaryopeksi yer almakta; erkeklerde ise başlıca yöntemler sperm ve testiküler doku dondurmadır. Literatüre göre hemşireler bu süreçte, hastaların bilgilendirilmesi, fertilite koruyucu seçeneklerin sunulması, ilgili uzmanlara yönlendirme yapılması ve psikososyal destek sağlanması gibi çok boyutlu roller üstlenmektedir. Bununla birlikte, hemşirelerin onkofertiliteye ilişkin bilgi düzeylerinin çoğu zaman yetersiz olduğu ve yapılandırılmış eğitime gereksinim duyulduğu da vurgulanmaktadır. Sonuç: Onkofertilite uygulamalarında hemşirelerin aktif ve bilinçli katılımı, bireylerin üreme sağlığının korunması ve yaşam kalitesinin sürdürülmesi açısından kritik öneme sahiptir. Bu doğrultuda, hemşirelik lisans müfredatına ve hizmet içi eğitim programlarına onkofertilite konusunun sistematik biçimde entegre edilmesi önerilmektedir.

Anahtar Kelimeler: Onkofertilite, fertilite koruma, hemşirelik, kanser

Oncofertility And The Role Of Nurses

Objective: This study aims to evaluate oncofertility practices developed to preserve fertility in individuals diagnosed with cancer, as well as to examine the multifaceted roles of nurses in this process. Methods: This narrative review was conducted by searching the PubMed, Scopus, Google Scholar, and Turkish Citation Index databases between 2013 and 2024 using English keywords: "oncofertility", "nursing role", "fertility preservation", "cancer and fertility"; and their Turkish equivalents: "onkofertilite", "hemşirenin rolü", "fertilitenin korunması", "kanser ve fertilite". Findings: Oncofertility encompasses various interventions aimed at preserving reproductive potential prior to gonadotoxic cancer treatments such as chemotherapy and radiotherapy. Fertility preservation options for women include oocyte, embryo, and ovarian tissue cryopreservation, ovarian suppression with GnRH agonists, and oophoropexy. For men, sperm and testicular tissue cryopreservation are the primary approaches. According to the literature, nurses undertake multifaceted roles in this process, including patient education, presenting fertility preservation options, referring patients to relevant specialists, and providing psychosocial support. However, studies also highlight that nurses often lack sufficient knowledge regarding oncofertility, emphasizing the need for structured educational programs. Conclusion: Active and informed involvement of nurses in oncofertility practices is essential for safeguarding reproductive health and maintaining the quality of life of cancer patients. Therefore, it is recommended that oncofertility be systematically integrated into undergraduate nursing curricula and continuing education programs.

Keywords: Oncofertility, fertility preservation, nursing, cancer, reproductive health

P-11 Adölesan Gebeliklerde İzlem Süreci ve Doğum Şekli Kararına Etkisi

Rabia Mersin[1], Ekin Aren Yüce[1]
1 Tepecik Eğitim ve Araştırma Hastanesi

Özet

Adölesan gebelikler, hem maternal hem de neonatal açıdan yüksek risk grubunda yer almaktadır. Bu derleme çalışmasında, adölesan gebeliklerin prenatal izlem süreçleri ile doğum şekli kararına etki eden faktörler, güncel literatür ışığında değerlendirilmiştir. Elde edilen veriler, düzenli ve yeterli prenatal izlemin adölesan gebeliklerde komplikasyon oranını azalttığını ve doğum şeklini belirlemede önemli bir rol oynadığını göstermektedir.

Anahtar kelimeler: adölesan gebelik, maternal risk , neonatal risk,doğum şekli

Abstract

Adolescent pregnancies are considered a high risk group in terms of both maternal and neonatal outcomes. In this review, factors influencing the prenatal follow-up process and decision making regarding the mode of delivery in adolescent pregnancies are evaluated in light of current literature. The findings indicate thar regular and adequate prenatal care reduces the rate of complications in adolescent pregnancies and plays a significant role in determining the mode of delivery.

Giriş

Adölesan dönemi bireyin biyolojik, psikolojik ve sosyal değişimlerle çocukluktan erişkinliğe geçişi olup; Dünya Sağlık Örgütü (DSÖ), 10-19 yaşlar arasını adölesan dönem olarak kabul etmektedir(1) Bu yaşta gerçekleşen gebelikler hem biyolojik riskleri hem de sosyoekonomik sorunları beraberinde getirmektedir.(3,5) Dünya genelinde her yıl milyonlarca adölesan doğum gerçekleşmekte, bu durum da önemli bir halk sağlığı problemi olarak karşımıza çıkmaktadır.(3) Günümüzde her beş kız çocuğundan biri, gelişmemiş bölgelerde ise her üç kız çocuğundan biri 18 yaşın altında doğum yapmaktadır (2). Bu yaş grubundaki gebelerin izlem süreci, doğum planlaması ve doğum şekli kararı özenli bir şekilde ele alınmalıdır.

Tartışma

Literatürde, adölesan gebelerin prenatal izlemlerinin sıklıkla yetersiz olduğu ve çoğunlukla ikinci trimesterde başvuru yaptıkları bildirilmiştir (4) Sosyal destek eksikliği, düşük eğitim seviyesi ve gebeliği reddetme eğilimi bu izlem yetersizliğinin temel sebepleri arasındadır(5). Prenatal bakımın eksikliği ise preterm doğum, düşük doğum ağırlığı ve neonatal yoğun bakım gereksinimi gibi olumsuz sonuçlara yol açmaktadır(6). Günümüzde adolesan gebeliklerin erken doğum eylemi riskinin artması ile ilişkili olduğu kabul edilmektedir. Bu görüşü destekleyen birçok çalışma mevcuttur. 19 yaş altındaki toplam 442 gebenin incelendiği bir çalışmada, en sık rastlanan obstetrik komplikasyonlar; gebeliğin indüklediği hipertansiyon, erken doğum ve düşük doğum ağırlığı olarak bulunmuştur (2)

Doğum şekli kararında yaş, pelvik gelişim ve fetal durum gibi parametreler göz önünde bulundurulmalıdır(7). Bazı çalışmalarda genç adölesanlarda sezaryen oranlarının yüksek olduğu, bazı çalışmalarda ise müdahalesiz vajinal doğumların daha sık olduğu belirtilmiştir(10,11). Bizim araştırmamızda ise hastanemize son bir yıl içerisinde 189 adet adolesan gebenin başvurduğu öğrenilmiştir. Toplam gebelerin 108 tanesinin sezaryen , 81 tanesinin ise vajinal yolla doğum yaptığı sonucuna ulaşılmıştır. Yapılan sezaryenlerin endikasyonlarını incelediğinde ise en sık üç nedenin; eski sezaryen öyküsüne sahip olma, sefalopelvik uyumsuzluk ve fetal distres olduğu sonucuna ulaşılmıştır. Bu çelişkili sonuçlar, bizlere bireysel değerlendirme gerekliliğini bir kez daha ortaya koymaktadır.

Sonuç

Adölesan gebelikler özel bir dikkat ve çok disiplinli bir yaklaşım gerektirmektedir(3,11) . Erken dönemde başlatılan, düzenli ve kapsamlı prenatal izlem; hem maternal hem de neonatal komplikasyonları önlemede önemli bir rol oynamaktadır(4,6,9). Doğum şekli kararı ise her birey için ayrı olarak, obstetrik durumlar göz önünde bulundurularak verilmelidir (7,10). Sağlık personelinin bu yaş grubuna yönelik eğitim ve duyarlılık kazanması, gebelik yönetimini olumlu yönde etkileyecektir.

(3)

Kaynakça

1. (Bulut, Gürkan, Sevil 2008; Demirgöz ve Canbulat 2008; Mason 2011; Şen ve Kavlak 2011; Öner ve Yapıcı 2010).
2. (Mason 2011; WHO 2012)
3. WHO. Adolescent Pregnancy. https://www.who.int/news-room/fact-sheets/detail/adolescent-pregnancy (2023)
4. Kassa GM et al. Prevalence and determinants of adolescent pregnancy in Africa: a systematic review. Reprod Health. 2018;15(1):19
5. Yakubu I, Salisu WJ. Determinants of adolescent pregnancy in sub-Saharan Africa: a systematic review. Reprod Health. 2018;15(1):15.
6. Chen XK et al. Teenage pregnancy and adverse birth outcomes: a population-based study. Int J Epidemiol. 2007;36(2):368–373.
7. Ganchimeg T et al. Pregnancy and childbirth outcomes among adolescent mothers. BJOG. 2014;121 Suppl 1:40–48.
8. Kawakita T et al. Adverse maternal and neonatal outcomes in adolescent pregnancy. J Pediatr Adolesc Gynecol. 2016;29(2):130–136.
9. Fraser AM et al. Association of young maternal age with adverse reproductive outcomes. N Engl J Med. 1995;332(17):1113–1117
10. Mode of Delivery and Neonatal Outcome in Adolescent Pregnancy Associated with Anemia. PMCID: PMC9780887.
11. Maternal and Neonatal Outcomes of Adolescent Pregnancy: A Narrative Review. PMCID: PMC9282583.
12. Prenatal Care: The Adolescent's Perspective. PMCID: PMC2409164.

P-12 Postmenopozal Kanama Ile Başvuran Granüloza Hücreli Tümör: Olgu Sunumu

Mesut Bulut[1]
1 Izmir Sbü Tepecik Eah

Özet

Granüloza hücreli tümör (GCT), nadir bir over seks kord-stromal tümörüdür ve genellikle östrojen üretimi ile ilişkilidir. Postmenopozal kanama, bu tümörlerin sık görülen başvuru nedenidir. Bu vakada, 59 yaşındaki postmenopozal bir kadın, ağrısız postmenopozal vajinal kanama şikayetiyle başvurmuştur. Yapılan ultrasonografi ve pelvik MRI sonucu, sol overde 3 cm boyutlarında heterojen kitle izlenmiştir. Cerrahi müdahale sonrası yapılan histopatolojik incelemede, erişkin tipi granüloza hücreli tümör tespit edilmiştir. Tümör, düşük riskli evre IA olarak sınıflandırılmış ve postoperatif dönemde herhangi bir adjuvan tedaviye gerek kalmadan izlem yapılmıştır. Bu vaka, postmenopozal kanama ile başvuran kadınlarda granüloza hücreli tümörün dikkate alınması gerektiğini vurgulamaktadır.

Anahtar Kelimeler

Granüloza hücreli tümör, postmenopozal kanama, seks kord-stromal tümör, östrojen, jinekolojik kanama, over tümörü, histopatoloji, cerrahi tedavi, endometrial hiperplazi

Abstract

Granulosa cell tumor (GCT) is a rare ovarian sex cord-stromal tumor, often associated with estrogen production. Postmenopausal bleeding is a common presenting symptom of these tumors. In this case, a 59-year-old postmenopausal woman presented with painless postmenopausal vaginal bleeding. Ultrasound and pelvic MRI revealed a 3 cm heterogeneous mass in the left ovary. Surgical intervention and histopathological examination confirmed an adult-type granulosa cell tumor. The tumor was classified as low-risk stage IA, and no adjuvant treatment was required postoperatively. This case emphasizes the need to consider granulosa cell tumor in women presenting with postmenopausal bleeding.

Keywords

Granulosa cell tumor, postmenopausal bleeding, sex cord-stromal tumor, estrogen, gynecological bleeding, ovarian tumor, histopathology, surgical treatment, endometrial hyperplasia

Giriş

Granüloza hücreli tümör (GCT), overin seks kord-stromal tümörleri arasında yer alan, nadir fakat hormon aktif olabilen bir neoplazmdır. Tüm over malignitelerinin yaklaşık %2-5'ini oluşturur ve çoğunlukla **östrojen üretimi** nedeniyle klinik bulgu verir. Bu nedenle postmenopozal kanama GCT'lerin sık görülen başvuru nedenlerinden biridir[12].

Olgu Bilgileri

Hasta: 59 yaşında kadın
Başvuru Nedeni: Postmenopozal vajinal kanama
Menopoz Süresi: 6 yıl
Gebe Kalan Sayısı (Gravida): 2
Doğum Sayısı (Parite): 1
Özgeçmiş:

- Bilinen sistemik hastalık yok
- Ailede jinekolojik malignite öyküsü yok
- HT MI(2 STENT)
- KULLANILAN İLAÇ:NORVASC 5MG ,DELİX PLUS,VASTAREL 35MG,BELOC 50 MG,ATOR 40MG,ECOPİRİN
- Sigara/alcohol kullanımı yok

Hikaye ve Klinik Değerlendirme

Hasta, 1 aydır tekrarlayan, ağrısız ve postmenapozal kanama şikayetiyle başvurdu. Postmenopozal dönemde görülen bu kanama üzerine malignite dışlanması amacıyla ileri değerlendirme planlandı.

Jinekolojik Muayene: Atrofik vajen, aktif kanama yok.
USG: Endometriyum kalınlığı 5 mm. Sol overde yaklaşık 3x2,5cm çapında heterojen hipoekoık kitle.
Pelvik MRI: Sol overde 3,5 cmlik T1-T2 hipointens postkontrast serilerde homojen kontrastlanan lezyon izlenmiş olup fibrom yada PEComa ile uyumlu olabilir.
Tümör Belirteçleri:

- CA-125: 8,7U/Ml
- Ca 15-3 :7,7
- Ca19-9: 5,9
- CEA :1,58
- İnhibin:
- Estradiol:
- FSH/LH: Menopozal düzeylerde

Cerrahi ve Patoloji

Operasyon: Total abdominal histerektomi + bilateral salpingooferektomi+frozen

Frozen: seks kord stromal hücreli tümör olasılıkla selüler fibroadenom

Makroskopi: sol overde en büyk çapı 3,5cm lezyon
Histopatoloji:

- Erişkin tipi granüloza hücreli tümör
- Inhibin ve calretinin pozitif
- Düşük mitotik indeks
- Tümör nekrozu izlenmemiştir fokal bir alanda kapsül invazyonu izlenmiş
- 10 büyük Büyütme alanında 1 adet mitoz alanı izlenmiştir. Tümör zemininde geniş alanda fibrotekoma morfolojisi izlenmiştir.
  FIGO Evrelemesi: EVRE 1 A

Tedavi ve İzlem

- Cerrahi sonrası adjuvan tedavi gerekliliği görülmedi (evre IA, düşük riskli)
- 3 ayda bir klinik takip ve pelvik görüntüleme planlandı
- Post op 3.ayda tm markerleri(inhibinB dahil) ve pelvik görüntüleme normal izlendi.
- 6 ay kontrolünde nüks saptanmadı

Tartışma

Granüloza hücreli tümörler, sıklıkla hormon aktif olmaları nedeniyle östrojen artışına bağlı semptomlarla ortaya çıkar.Ancak bizim vakamızda östrojen düzeyi bakılamamış olup endometrial hiperplazi saptanmamıştır. Postmenopozal kanama, hiperplazi veya endometriyal karsinoma riski taşıması açısından ciddiyetle ele alınmalıdır[3]. GCT'lerde ortalama tanı yaşı 50 civarı olup bu olgu da tipik bir hasta profilini yansıtmaktadır[4].

Cerrahi genellikle ilk basamak tedavidir ve erken evrede tanı konulan hastalarda prognoz oldukça iyidir. Ancak bu tümörler geç nüks edebileceği için uzun dönem takip gerektirir[5].

Sonuç

Postmenopozal dönemdeki her vajinal kanama malignite ya da hormon aktif tümörler açısından dikkatle incelenmelidir. Overde solid-kompleks kitle saptanması durumunda granüloza hücreli tümör ayırıcı tanıda mutlaka düşünülmelidir. Bu olguda, zamanında yapılan cerrahi müdahale ile erken evrede tanı konmuş ve hasta başarılı şekilde tedavi edilmiştir.

Kaynakça

1. Schumer ST, Cannistra SA. Granulosa cell tumor of the ovary. *J Clin Oncol*. 2003;21(6):1180-1189. doi:10.1200/JCO.2003.03.101 ↩
2. Young RH. Sex cord-stromal tumors of the ovary and testis: their similarities and differences with consideration of selected problems. *Mod Pathol*. 2005;18(S2):S81–S98. ↩
3. Colombo N, Parma G, Zanagnolo V, Insinga A. Management of ovarian stromal cell tumors. *J Clin Oncol*. 2007;25(20):2944–2951. ↩
4. Kottarathil VD, Antony MA, Nair IR, Pavithran K. Recent advances in granulosa cell tumor ovary: a review. *Indian J Surg Oncol*. 2013;4(1):37-47. ↩

5. Sehouli J, Drescher FS, Mustea A, et al. Granulosa cell tumor of the ovary: 10-year follow-up data of 65 patients. *Anticancer Res*. 2004;24(2C):1223-1229. ↩